

Nutcracker Sendromu: Olgu Sunumu

Nutcracker Syndrome: Case Report

Dr. Kamil Hasan TÜZÜN,^a
Dr. Caner ARSLAN,^a
Dr. Serkan Burç DEŞER,^a
Dr. Ersoy ENGİN,^a
Dr. Yerik JUNUSBEKOV^a

^aKalp Damar Cerrahisi AD,
İstanbul Üniversitesi
Cerrahpaşa Tıp Fakültesi, İstanbul

Geliş Tarihi/Received: 12.03.2012
Kabul Tarihi/Accepted: 09.05.2012

*Bu olgu sunumu, 6. Ulusal Fleboloji Kongresi
(13-15 Ocak 2012, İstanbul)'nde poster olarak
sunulmuştur.*

Yazışma Adresi/Correspondence:
Dr. Serkan Burç DEŞER
İstanbul Üniversitesi
Cerrahpaşa Tıp Fakültesi,
Kalp Damar Cerrahisi, İstanbul,
TÜRKİYE/TURKEY
sbd983@yahoo.com

ÖZET Sol renal venin abdominal aorta ve süperior mezenterik arter arasında sıkışması Nutcracker Sendromu (NCS) olarak adlandırılmaktadır. Bu patoloji sonucunda hematüri, proteinüri, renal venöz hipertansiyon ve sol yan ağrısı gibi semptom ve bulgular meydana gelmektedir. Bu sendromun çeşitli tedavi yöntemleri mevcuttur. Sunulan olguda transperitoneal girişim ile sol renal ven, inferior vena kavaya reimplante edildi.

Anahtar Kelimeler: Renal nutcracker sendromu, renal venler, proteinüri

ABSTRACT Compression of the left renal vein between the abdominal aorta and the superior mesenteric artery is named as Nutcracker syndrome (NCS). As a result of this pathology, symptoms and signs such as hematuria, proteinuria, renal venous hypertension, left flank pain occur. There are several treatment methods of this syndrome. In this presented case, the left renal was reimplanted to the inferior vena cava by transperitoneal route.

Key Words: Renal nutcracker syndrome, renal veins, proteinuria

Damar Cer Derg 2012;21(1):51-4

Sol renal venin süperior mezenterik arter (SMA) ile abdominal aort arasında sıkışması ilk kez Grant tarafından Nutcracker Sendromu olarak tanımlanmıştır.¹ Daha sıklıkla genç ve orta yaşlı bayanlarda karşımıza çıkan bu sendromda, fizyolojik olarak SMA ve abdominal aorta arasındaki 35°-40° açının genellikle 16°'den daha az olduğu saptanmıştır.²

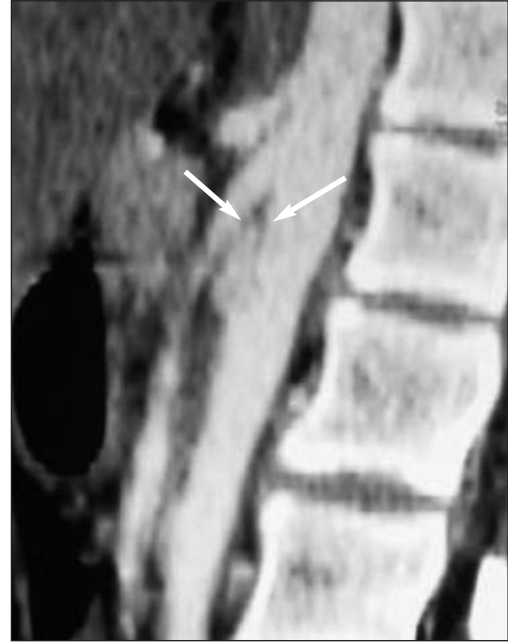Kişisel tecrübelerine dayanan sınırlı sayıda olgu sunumu ve vaka serileri tanımlanmış olmakla birlikte NCS'nin gerçek insidansı bilinmemektedir. En sık karşılaşılan semptomlar sol böbreğin venöz hipertansiyonuna bağlı olarak hematüri, proteinüri ve sol yan ağrısıdır. Daha nadir olarak da venöz konjesyon sendromuna bağlı olarak vaginanın sol tarafında hassasiyet, disparoni, dizüri, dismenore, skrotal variköz ven oluşumu, gluteal ve alt ekstremitelerde variköz venlerin oluşumu, çok az hasta grubunda da karın ağrısı ve gastrointestinal semptomlar saptanmıştır.³ Asemptomatik olan bazı hastalarda da sol renal venin tuzaklanması radyolojik incelemelerde tesadüfen tespit edilebilmektedir.

Burada proteinüri nedeniyle yapılan araştırmalarda teşhis edilen NCS'li genç bayan hastanın tanı ve ağırlıklı olarak tedavisi literatür bilgileri eşliğinde tartışılmaktadır.

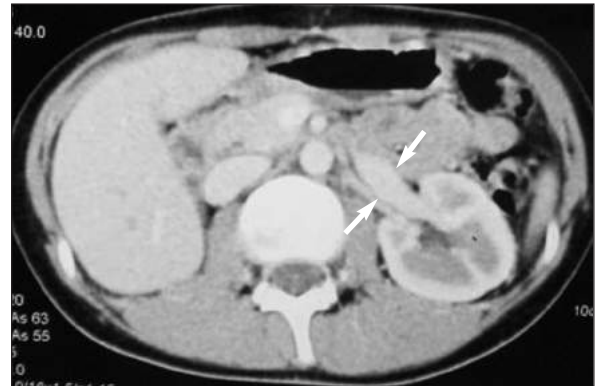OLGU SUNUMU

14 yaşında bayan hastanın yaklaşık 4 yıl önce uzun süren karın ağrıları olmuş, bu şikayetleri ile başvurduğu dış merkezde protein kaybettiren glomerulonefrit tanısı konularak çocuk nefroloji kliniği tarafından medikal takibe alınmış. Son 5 aydır karın ağrısı şikayetlerinin artması üzerine ileri tetkik amacıyla renal arter ve ven ultrasonografisi yapılan hastanın sol renal veninin infrarenal abdominal aorta ve SMA arasında sıkıştığı ve bu venin spektral analizinde tepe sistolik hızın (PSV cm/sn) proksimalde 84.3, distalde 17.5 ve proksimal/distal oranı 4.8 (Normal<4.2) ve sol renal venin ön-arka çapı proksimalde 1.0 mm, distalde 11.2 mm ve proksimal/distal oranı 11.2 (Normal< 4.0) saptanmış. Daha ayrıntılı anatomik inceleme için yapılan batın bilgisayarlı tomografisinde (BT) sol renal venin proksimalde sıkışma bölgesinde daraldığı (3 mm), distal kısımda genişleme gösterdiği (13 mm) ve abdominal aorta ile SMA arasındaki açının 33°'den az olduğu saptandı (Resim 1, 2). Bu verilerle NCS tanısı konulan hasta operasyon amacıyla servisimize yatırıldı.

Fizik muayenesinde genel durumu iyi, TA 100/60 mmHg, Nabızı 88/dk, solunum sesleri doğal, batın ve ürogenital sistem muayenesinde anlamlı bulgu yoktu. Hastanın 24 saatlik idrarında 350 mg/gün (N<150 mg) protein saptanması haricinde rutin biyokimya, üre, kreatinin ve hemogram tetkikleri normal sınırlar dahilindeydi. Hastanın soy geçmişinde özellik bulunmamaktaydı. Hastaya ve ebeveynine gerekli bilgiler verildikten sonra ebeveyninden "bilgilendirilmiş olur" alındı. Preoperatif hazırlıklarını takiben hastaya genel anestezi altında göbek üstü göbek altı median insizyon yapılarak, cilt cilt-altı geçildikten sonra batına girildi. Periton geçildikten sonra retroperitona ulaşıldı. Sol renal ven eksplore edildi, ileri derecede dilate olduğu görüldü (Resim 3). Vena kava inferiyor (VKİ) eksplore edildi, serbestleştirildi. Sol ovarian,



RESİM 1: Lateral kesit BT görüntüsünde SMA ve abdominal aorta arasındaki açının (ok işaretlerinin ucu) belirgin şekilde daraldığı görülmektedir.



RESİM 2: BT'de transvers kesitte sol renal venin SMA ve abdominal aorta arasındaki dar alanın distalinde belirgin genişlemesi (iki ok arasında sol renal venin genişlemiş çapı) görülmektedir.

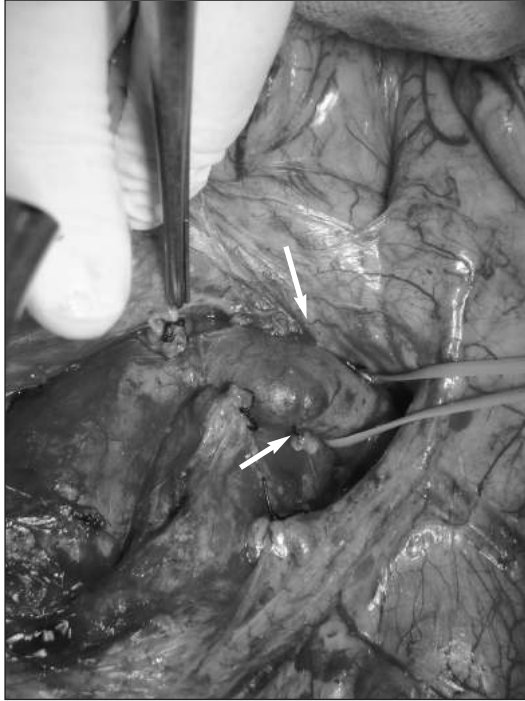sol sürrenal, inferior mezenterik ven bağlanarak kesildi.

Sistemik heparinizasyonu takiben VKİ'a sağ renal ven birleşim yerini alacak şekilde side klemp konuldu. Sol renal ven VKİ'a birleşim yerine yakın yerden kesildi. Bu bölge 5/0 çift yuvarlak iğneli polipropilen ile onarıldı. Sol renal ven VKİ'a eski sol renal ven seviyesinin hemen altına açılan venotomiye 5/0 çift yuvarlak iğneli polipropilen ile anastomoz edildi (Resim 4).

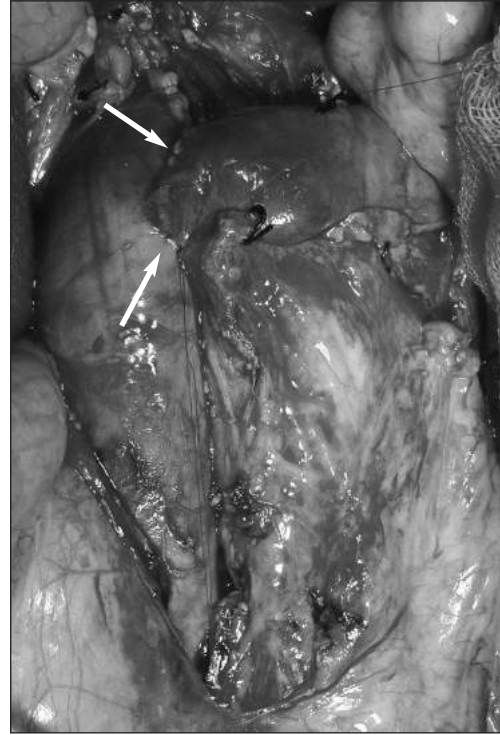
Ameliyat süresince ve sonrasında herhangi bir komplikasyon gelişmedi. Post operatif 10. gününde yapılan 24 saatlik idrar tahlilinde 133 mg/gün ($N < 150$ mg) proteinürinin normal seviyeye gerilediği saptanarak hasta taburcu edildi.

TARTIŞMA

NCS nadir görülen bir durumdur. Sol yan ağrısı ve pelvik venöz konjesyon, proteinüri semptomları olan hastalarda dikkatli bir fizik muayeneyi takiben istenen Renkli Doppler Ultrasonografi (RDUS), BT, MRI gibi radyolojik tetkikler NCS'de düşünülerek değerlendirilmelidir. Semptomların ilerlemesi veya ciddiyeti girişim zamanını belirlemede en önemli unsurlardır. Asemptomatik erişkin ve çocuk hastalar en az 2 yıl semptom ve bulgular için takip edilebilir. Özellikle çocuklarda büyüme ile birlikte anatomik bozukluğun düzelebileceği gösterilmiştir. Genellikle ilk başvuru non-invaziv tanı yöntemi duyarlılığı %78, özgüllüğü %100'e yakın olan RDUS olmaktadır. Renal vende darlık öncesi ve sonrasındaki PSV oranının 4.2'den, ön-arka çap oranının 4.0'den fazla olması tedavisinin başarısı açısından önemli bir göstergedir. Kesin tanı



RESİM 3: Basının distalinde genişlemiş sol renal venin görüntüsü.



RESİM 4: Sol renal ven VKİ'a eski sol renal ven seviyesinin hemen altından açılan venotomiye anastomozu.

koymada ilk sırayı kontrastlı BT veya MRI, inferior vena kava manometrisi almakta, bunları retrograd flebografi gibi invaziv yöntemler takip etmektedir.⁴ Tedavi konusunda hala çok çeşitli görüşler ve yöntemler mevcuttur (Tablo 1).

Açık cerrahi, açık veya laparoskopik ekstrasvasküler stent konulması, endovasküler stent konulması veya gonado-kaval bypass tedavide önemli yöntemlerdir. Medial nefropeksi günümüzde artık kullanılmamaktadır. Sol renal venin transpozisyonu ve sol böbreğin oto-transplantasyonu başarılı sonuçlar ve daha az ölüm oranları sağlamaktadır. Sol renal ven transpozisyonu, sol böbreğin oto-transplantasyonuna göre daha az cerrahi görüş sahasına ihtiyaç duyması, daha az komplike bir ameliyat olması, renal arter, üreter anastomozu gerektirmemesi ve daha az böbrek iskemisi yaratması açısından avantajlıdır. Öte yandan SMA transpozisyonu potansiyel komplikasyonları açısından önerilmemektedir. Endovasküler stentleme ve açık operasyonla veya laparoskopik olarak duodenum mobilize edilerek 14 mm ringli polytetrafluoroethylene (PTFE) greftin sol renal venin etrafına

TABLO 1: Tedavi stratejileri dört sınıfa ayrılmaktadır.⁵

1. Medikal izlem
2. Açık cerrahi
a. Medial nefropeksi (variköz damarların eksizyonu)
b. Renal ven bypass
c. Sol renal venin transpozisyonu
d. Sol böbreğin ototransplantasyonu
e. SMA transpozisyonu
f. Gonado-kaval bypass
3. Stent implantasyonu
a. İnvasküler stent implantasyonu
b. Ekstravasküler stent implantasyonu
4. İntrapelvik kimyasal koterizasyon.

sarılarak yapılan ekstravasküler stentleme yöntemi uzun dönem antikoagülasyon gerektirmektedir. Endovasküler stent yerleştirilmesinde uzun dönem antikoagülasyon gereksiniminin yanında, gelişen neointimal hiperplazi ile stentin tıkanması, embolizasyon ve stentin proksimal bölüme doğru yerinden oynaması gelişebilecek komplikasyonlar arasındadır. Stentlemenin yakın dönem sonuçları iyi olmakla beraber uzun dönem sonuçları hakkında bilgiler yetersizdir.⁶ Bu patoloji için endovasküler veya laparoskopik ekstravasküler stentleme cazip görünse de açık cerrahi tamir halen güvenilir bir yöntemdir.

KAYNAKLAR

1. Grant JCB. A method of Anatomy: Descriptive and Deductive. 3rd ed. Baltimore, MD: Williams & Wilkins; 1944.
2. Arima M, Hosokawa S, Ogino T, Ihara H, Terakawa T, Ikoma F. Ultrasonographically demonstrated nutcracker phenomenon: alternative to angiograph. Int Urol Nephrol 1990; 22(1):3-6.
3. Rudloff U, Holmes RJ, Prem JT, Faust GR, Moldwin R, Seigel D. Mesoaortic compression of the left renal vein (nutcracker syndrome): case report and review of the literature. Ann Vasc Surg 2006;20(1):120-9.
4. Ahmed K, Sampath R, Khan MS. Current trends in the diagnosis and management of renal nutcracker syndrome: a review. Eur J Endovasc Surg 2006;31(4):410-6.
5. El Harrech Y, Jira H, Chafiki J, Ghadouane M, Ameer A, Abbar M. [Nutcracker syndrome managed by simple surveillance]. Actas Urologicas Espanolas 2009;33(1):93-6.
6. Scultetus AH, Villavicencio LL, Gillespie DL. The nutcracker syndrome: Its role in the pelvic venous disorders. J Vasc Surg 2001;34(5): 812-9.