

Erişkin Bir Hastada İnen Aortanın Diffüz Hipoplazisi

Diffuse Hypoplasia of the Descending Aorta in A Adult Patient: Case Report

Dr. Oğuz OMAY,^a
Dr. Can VURAN,^a
Dr. Burçak GÜMÜŞ,^b
Dr. Özgen İlğaz KOÇYİĞİT,^c
Dr. Uygur YÖRÜKER,^a
Dr. Rıza TÜRKÖZ^a

^aKalp ve Damar Cerrahisi AD,

^bRadyodiagnostik AD,

^cAnesteziyoloji ve Reanimasyon AD,
Başkent Üniversitesi İstanbul Uygulama
ve Araştırma Merkezi,
İstanbul

Geliş Tarihi/Received: 02.09.2009

Kabul Tarihi/Accepted: 03.01.2010

Bu makale Ekim 2008

Türk Kalp ve Damar Cerrahi Derneği
10. Ulusal Kongresinde e-poster olarak
sunulmuştur.

Yazışma Adresi/Correspondence:

Dr. Oğuz OMAY
Başkent Üniversitesi İstanbul Uygulama
ve Araştırma Merkezi,
Kalp ve Damar Cerrahisi AD, İstanbul,
TÜRKİYE/TURKEY
oguzomay@gmail.com

ÖZET İnen aortanın diffüz ve uzun segment koarktasyonu şeklindeki hipoplazisi çok nadir görülen bir damarsal anomali. Etiyolojik sebep olarak gelişimsel defekt, enfeksiyona cevap ve inflamasyon sorumlu tutulmuştur. 24 yaşında erkek hastada inguinal herni operasyonu sonrası kontrol altına alınmayan hipertansiyon etiyojisi araştırılırken çekilen manyetik rezonans anjiyografide inen aortada diffüz daralma saptanmıştır. Cerrahi tedavi kararı ile ameliyata alınan hastada prostetik tüp greftle, inen aortanın proksimalinden abdominal aortanın proksimaline uzanan bypass yapıldı. Ameliyat sonrası dönemi sorunsuz geçiren hasta taburcu edildi. İnen aortanın hipoplazisi vücudun alt yarısının hipoperfüzyonuna bağlı bozukluklar yanında hipertansiyon ve komplikasyonlarına bağlı semptomlar şeklinde ortaya çıkabilirken, cerrahi bypass greftleme tedavide en uygun seçenektir.

Anahtar Kelimeler: Aort hastalıkları; vasküler malformasyon; aort koarktasyonu

ABSTRACT The hypoplasia of the descending aorta as diffuse and long segment coarctation is a very rare vascular anomaly. Congenital formation defects, response to infection and inflammation are responsible as etiologic factor. A diffuse narrowing of descending aorta in a 24 year old male patient was detected by magnetic resonance imaging angiography while investigating the etiology of uncontrolled hypertension after inguinal hernia operation. A bypass operation was performed with prosthetic tube graft between proksimal descending aorta and proximal abdominal aorta. The patient was discharged with uneventful postoperative period. The hypoplasia of the descending aorta is presented as disturbances due to the hypoperfusion of the lower half of the body with symptoms related to hypertension and associated complications; while the optimal choice of treatment is surgical by pass grafting.

Key Words: Aortic diseases; vascular malformations; aortic coarctation

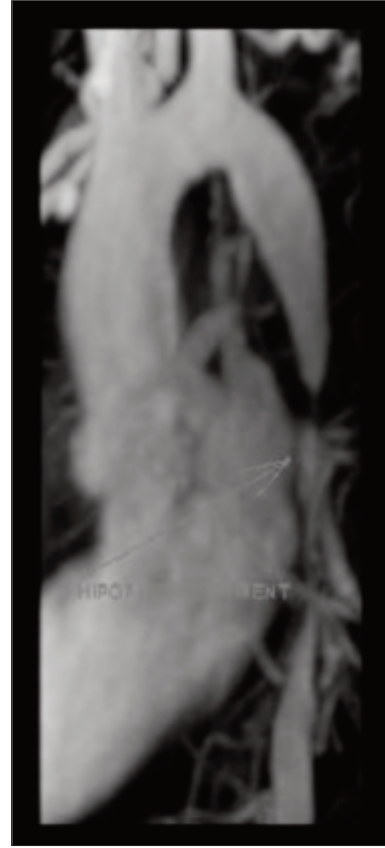
Damar Cer Derg 2010;19(1):10-3

Torasik ve abdominal aortanın hipoplazisi atipik, elonge veya diffüz koarktasyon şeklinde olabilen çok nadir görülen damarsal anomalilerdir.¹ Tek başına inen aortanın hipoplazisi ise oldukça nadir görülür.²⁻⁴ Aort koarktasyonunun, konjenital kalp hastalıkları içindeki oranı yaklaşık %5-10 iken otopsi materyallerinde her 1550 bireyde bir olarak bildirilmiştir.^{1,5,6}

Doğumsal olarak gelişimsel defekt, inflamatuvar veya enfeksiyöz nedenler olası etioloji olarak karşımıza çıkmaktadır.² İnen aortun hipoplazisi genellikle hipertansiyona neden olurken, klinik olarak yorgunluk, baş ağrısı ve burun kanaması gibi hipertansiyon kaynaklı şikayetlere yol açabilir. Ayrıca kan basıncı üst ekstremitelerde, alt ekstremitelere göre anlamlı yüksek olabilir. Özellikle genç yaşlarda başlayan tedaviye dirençli hipertansiyon ve alt ekstremitelerde kladikasyon şeklinde ortaya çıkabilmektedir. Bu vaka sunumunda, aort koarktasyonundan farklı olarak, çok nadiren görülen inen aortanın diffüz olarak hipoplazik olduğu bir olguda tanı ve cerrahi tedavi sunulmuştur.

OLGU SUNUMU

Daha önce bilinen herhangi bir problemi olmayan 24 yaşındaki erkek hasta başka bir merkezde ingüinal herni operasyonuna yönelik inceleme esnasında birinci basamak tedavilere dirençli hipertansiyon saptanmış ve üçlü antihipertansif tedavi uygulanmıştır. Ancak hipertansiyona yönelik ileri tetkik yapılmamış. Fizik muayenesinde alt ekstremitelerde nabızları zayıf bulunan hastada; brakial kan basıncı 180/110 mmHg iken uyluk kan basıncı 120/75 mmHg seviyelerinde ölçülmüştür. Hastanın elektrokardiyografisi ve göğüs röntgeni normaldi. MR anjiyografik incelemede; inen aortada, subklaviyan arterin 5 cm distalinden başlayıp abdominal aortun proksimaline kadar uzanan 6 cm'lik bölgede, %90 oranında darlık oluşturan diffüz daralma saptandı (Resim 1). Olguda ileri değerlendirme ile başka patoloji saptanmadı. Ameliyatta hastaya sağ lateral dekubitus pozisyonu verildi. Sol posterolateral torakotomi ile 5. interkostal aralıktan göğüs boşluğuna girilip inen aorta eksplore edildi. İnen aorta proksimalde 5-6 cm normal ebatta seyrederken, buradan itibaren diafragma hizasına kadar oldukça hipoplazik seyrediyordu. Distalde uygun anastomoz sahası için yeterli genişlikte damar segmenti bulmak amacı ile aynı insizyon yeri üzerinden 8. interkostal aralıktan ilave bir torakotomi yapılarak diyafragma diseke edildi. İnen aortanın sol subklaviyan arter bileşkesi ile abdominal bölgede çölyak



RESİM 1: Hipoplastik inen aort segmentinin manyetik rözans anjiyografik görüntüsü.

arterin proksimali arasına 16 mm Hemoshield tüp greft kullanılarak proksimalde ve distalde uç-yan anastomozla bypass yapıldı. Hastanın iki günlük yoğun bakım izlemi ve sonrasındaki servis takibi normal seyretti. Çekilen kontrol MR anjiyografisinde patoloji saptanmadı ve ameliyat sonrası altıncı gün tek antihipertansif ilaç tedavisi ile taburcu edildi. Çıkış muayenesinde alt ekstremitelerde nabızları normalken bacak ve kol tansiyonları eşitlenmişti.

TARTIŞMA

Aort koarktasyonu lümende anlamlı daralma sonucu kan akımında hemodinamik bozulmaya neden olan bir patoloji olarak tanımlanmakta olup, darlığın uzun segment boyunca izlendiği durumlar için aortanın hipoplazisinden söz edilir.¹ Aort hipoplazisinin etiolojisi kesin olarak tanımlanamamıştır. Normal aortanın gelişiminin akut şekil-

de bozulması intrauterin dönemde veya yaşamın erken evrelerinde olur. Virüsler ve özellikle rubella virüsü hücre büyümesine ve gelişmekte olan dokulara direkt sitopatik etki ile zarar verebilmektedir.² Bununla birlikte aortun düz kas hücrelerinin viral tutulumu sonucu normal büyümesi engellenebilmektedir. Bunlardan başka Takayasu hastalığı gibi inflamatuvar süreçlerin de etiolojide etkin olduğu öne sürülmektedir.² Birçok hastada inflamasyona ait kanıtlar bulunmuştur. Erken yaşlarda nörofibrinomatosis, fibromusküler displazi, sifilis, tuberküloz geçiren veya radyasyon tedavisi gören hastalara aortada hipoplazi eşlik etmiştir.²

Bu hastalarda en sık karşılaşılan semptom olan hipertansiyon, renal hipoperfüzyon sonucu renin-angiotensin sisteminin aktive olması sonucu ortaya çıkmaktadır. Bizim hastamızda daha önceden bilinmeyen yüksek tansiyon inguinal herni operasyonu sürecinde saptanmış ve ancak üçlü antihipertansif tedavi ile kontrol edilmiştir. Aort hipoplazisine ikincil gelişen hipertansiyon, tipik olarak şiddetli ve tedavi edilmezse inme, kalp ve böbrek yetersizliği gibi hayatı tehdit edici komplikasyonlara neden olabilen bir durumdur. Abdominal aortaya uzanım gösteren hipoplazilerde alt ekstremitelerde kladikasyonu, renal ve mesenter iskemisi bulguları gibi viseral organ iskemileri de görülebilir.

Geleneksel olarak aortografi tanı yöntemleri arasında altın standarttır. Aortik hastalığın lokalizasyonu ile birlikte uzanımını da ayrıca viseral damarlardaki anormallikleri de gösterir. Yeni jenerasyon bilgisayarlı tomografi, manyetik rezonans görüntüleme ve anjiyografi; vasküler anatominin tanımlanmasında giderek artan oranlarda

kullanılmaktadır. Kesitsel görüntüleme, konvansiyonel anjiyografinin gösteremediği damar duvarına ait patolojilerde, etiyojiye yönelik tanıda yardımcı olur.²

Bu tür hastalarda balon anjiyoplasti bir tedavi seçeneği olarak sunulsa da uzun segment hipoplazilerde başarılı sonuçlar alınmamıştır. Tedavide cerrahi revaskülarizasyon tercih edilirken bunun için sentetik tüp greftler kullanılır. Uzun segment hipoplazilerde tüp greftle proksimal ve distalde uçyan anastomozlar, daralmış segmentten çıkan örneğin interkostal arterleri korumak için tercih edilir.² Daralmanın abdominal aortaya uzandığı durumlarda hipoplazik segmentten çıkan viseral arterlere de bypass gerekebilir. Olgumuzda daralma inen aortun proksimal segmentinden abdominal aortun proksimalinde kadar kadar devam ediyordu. Uygun genişlikte bir anastomoz sahası için, aynı cilt insizyonu içinden ikinci bir torokotomi ile diafragmayı diseke ederek anastomozumuzu çölyak arterin hemen üstündeki seviyeye yaptık.

İnen aortanın hipoplazisi, etiyojisinde aterosklerozun olmadığı daralma mevcudiyeti olan, tipik olarak yaşamın birinci ve üçüncü dekatları arasında rastlanan ve oldukça nadiren görülen bir patolojidir. İnen aortada uzun segment ciddi hipoplaziye bağlı ortaya çıkan hipertansiyon zaman içinde ciddi komplikasyonlar oluşturacağından bu olguda cerrahi olarak bypas greftleme en uygun tedavi yöntemidir. Literatürü incelediğimizde bugüne kadar inen aortada hipoplazi tespit edilen çok sınırlı sayıda (dört) hasta bildirilmiştir.^{3,4,7,8} Biz sadece inen aortada sınırlı hipoplazisi olan ve cerrahi olarak tedavi ettiğimiz bir hastayı sunduk.

KAYNAKLAR

1. Celik T, Kursaklioglu H, Iyisoy A, Turhan H, Amasyali B, Kocaoglu M, et al. Hypoplasia of the descending thoracic and abdominal aorta: a case report and review of literature. *J Thorac Imaging* 2006;21(4):296-9.
2. Terramani TT, Salim A, Hood DB, Rowe VL, Weaver FA. Hypoplasia of the descending thoracic and abdominal aorta: a report of two cases and review of the literature. *J Vasc Surg* 2002;36(4):844-8.
3. Di Eusanio G, Astolfi D, Piccoli GP, Clementi G, Palminiello A. Diffuse hypoplasia of the thoracic aorta: surgical treatment with ascending aorta-supraceliac abdominal aorta bypass graft. *J Cardiovasc Surg (Torino)* 1982;23(4): 344-7.
4. Srinivasan V, Lewin AN, Levinsky L, Idbeis B, Gingell RL, Subramanian S. Tubular hypoplasia of the descending thoracic aorta. Surgical treatment with a PTFE bypass graft under moderate total body hypothermia. *Thorac Cardiovasc Surg* 1980;28(3):211-2.
5. Jenkins NP, Ward C. Coarctation of the aorta: natural history and outcome after surgical treatment. *QJM* 1999;92:365-71.
6. Kaemmerer H. Aortic coarctation and interrupted aortic arch. In: Gatzoulis MA, Webb GD, Daubeney PEF, eds. *Diagnosis and Management of Adult Congenital Heart Disease*. London: Elsevier; 2003:253-64.
7. Brochhagen HG, Benz-Bohm G, Mennicken U, Schickendantz S, Borowski A, Lackner KJ. Spiral CT angiography in an infant with severe hypoplasia of a long segment of the descending aorta. *Pediatr Radiol* 1997;27(2): 181-3.
8. Al-Khaldi A, Alhabshan F, Tamimi O, Jha N. Repair of aortic arch atresia with diffuse hypoplasia of the descending thoracic aorta. *Eur J Cardiothorac Surg* 2008;33(4):751-3.