

Torakal ve Abdominal Aort Anevrizmalı Hastalarda Endovasküler Stent ile Onarım Uygulamalarımız

Endovascular Stent Graft Treatment in Patients with Thoracic and Abdominal Aorta Aneurysm

Dr. Mustafa ŞIRLAK,^a
 Dr. Mehmet ÇAKICI,^a
 Dr. Mustafa Bahadır İNAN,^a
 Dr. Sadık ERYILMAZ,^a
 Dr. Levent YAZICIOĞLU,^a
 Dr. Rüçhan AKAR,^a
 Dr. Atilla ARAL,^a
 Dr. Bülent KAYA,^a
 Dr. Ümit ÖZYURDA^a

^aKalp ve Damar Cerrahisi AD,
 Ankara Üniversitesi Tıp Fakültesi,
 Ankara

Yazışma Adresi/Correspondence:
 Dr. Mehmet ÇAKICI
 Ankara Üniversitesi Tıp Fakültesi,
 Kalp ve Damar Cerrahisi AD, Ankara,
 TÜRKİYE/TURKEY
 mcakici21@gmail.com

ÖZET Amaç: Endovasküler aort anevrizma onarımı (EVAR), torakal ve abdominal aort anevrizmalarının (AAA) açık cerrahi onarımına göre daha az invaziv olan bir tekniktir. Daha az kan kaybı ve transfüzyon ihtiyacı, daha kısa işlem süresi, daha az yoğun bakım ve hospitalizasyon süreleri, daha az major komplikasyon görülme oranları ve daha kısa iyileşme süreleri gibi avantajları sayılabilir. Kliniğimizde 24 ay boyunca EVAR uygulanan hastaların erken dönem sonuçlarını değerlendirdik. **Gereç ve Yöntemler:** Kliniğimizde Ocak 2006 ve Ocak 2008 yılları arasında, torakal aort anevrizmalı 11 (ortalama yaş, 59 ± 2.5 yıl), abdominal aort anevrizmalı 8 (ortalama yaş, 63 ± 4.6 yıl) hastaya EVAR uygulandı. Ortalama takip süresi 6,0±1,6 ay olarak belirlendi. (maksimum, 23 ay). **Bulgular:** Mortalite ve kan transfüzyonu ihtiyacı görülmedi. Nörolojik ve iskemik komplikasyonlar izlenmedi. Torakal aort anevrizmalı 1 hastada (5,26%) işlem sırasında Tip 1 ve yine torakal aort anevrizmalı 1 hastada (5.26%) işlemden 3 ay sonra Tip 2 kaçak görüldü. Stent migrasyonu komplikasyonu izlenmedi. **Sonuç:** Çalışmamızın erken dönem sonuçları daha önceden yapılmış çalışmaların sonuçları ile uyumlu çıkmıştır. Hasta sayılarının ve takip sürelerinin kısıtlı olması nedeniyle çalışmamız yetersiz görünmektedir. Ancak elde edilen erken dönem sonuçları, EVAR tekniğinin ülkemizde daha yaygın kullanımı için daha geniş katımlı ve daha uzun çalışmalara ihtiyaç olduğunu göstermiştir.

Anahtar Kelimeler: Torakal aort anevrizması; abdominal aort anevrizması; stent

ABSTRACT Objective: Endovascular aortic aneurysm repair (EVAR), is a less-invasive alternative to conventional open surgery for repair of thoracic and abdominal aortic aneurysms (AAA). Less blood loss and transfusion requirement, shorter procedure times, diminished ICU utilization, reduced length of hospital stay, markedly lower rates of major adverse events, and dramatically quicker recovery are numerous early benefits of EVAR. We reviewed a 24-months experience with EVAR to document early outcomes. **Material and Methods:** Between January 2006 and January 2008, 11 patients (mean age, 59±2.5 years) with thoracic aneurysms and 8 patients (mean age, 63 ± 4.6 years) with abdominal aneurysms underwent endovascular repair. The mean follow-up was 6.0 ± 1.6 months (maximum, 23 months). **Results:** No patients died and required blood transfusion. There were no neurological or ischemic complications. Type 1 endoleak was observed at 1 patient (5.26%) with thoracic aorta aneurysm during the procedure and type 2 endoleak was observed at 1 patient with thoracic aneurysm after 3 months following the procedure. No stent migration complication was observed. **Conclusion:** Early results of our study are similar to previous studies. Because of the finite number of patients and limited follow up period, the results of this study seems to be inadequate. Early results of our study stressed the necessity of more studies with larger scales and longer follow up period to make EVAR a widespread used procedure in our country.

Key Words: Thoracic aortic aneurysm, abdominal aortic aneurysm, stents

Aort anevrizmalı hastalarda birçok açık cerrahi teknik tanımlanmış olup bu teknikler özellikle ciddi komorbiditesi olan hastalarda yüksek morbidite ve mortalite oranları ile birlikte göstermektedir.¹

Parodi ve ark.nın 15 yıl önce endovasküler aortik anevrizma onarımı ile ilgili ilk deneyimlerini yayınlamaları ile bu tedavi seçeneği yaygın olarak kabul edilmiş ve abdominal aort anevrizmalarının konvansiyonel açık cerrahi onarımına oranla daha az invaziv bir girişim olması nedeniyle alternatif bir tedavi seçeneği olarak uygulamaya girmiştir.²

Torasik aortaya endovasküler stent implantasyonu ise ilk olarak 1991'de Volodos ve ark. tarafından uygulanmıştır.³

Standart cerrahi onarım ile endovasküler anevrizma onarımı (EVAR) prosedürünün karşılaştırıldığı birçok çalışmada, EVAR uygulanan hastalarda daha az kan kaybı ve transfüzyon gereksinimi olması, uygulama, yoğun bakım ve hastanede kalım sürelerinin daha kısa olması, daha düşük komplikasyon oranları ve dramatik olarak daha kısa iyileşme sürelerinin olması gibi avantajlar açık olarak vurgulanmıştır. Bu nedenle, anevrizmanın tedavisini sağlayan yeni ve daha az invaziv bir işlem olması nedeniyle EVAR önerilen bir tedavi seçeneği haline gelmiştir.^{4,5} Ancak EVAR ile ilgili orta dönem sonuçların yayımlandığı birtakım çalışmalarda, işlem sırasında yapılan hatalara bağlı gelişen çeşitli problemler ve komplikasyonlardan da (endo-leak (içe sızma), migrasyon, anevrizmanın rüptürü, işlem sonrası gelişen nörolojik sekeller, üst ekstremitate iskemisi) bahsedilmiştir.⁶⁻⁸

Torakoabdominal aort anevrizmalı hastaların tedavisinde endovasküler stent-greft implantasyonu tekniğinin kullanılması ile ilgili son yıllarda birçok çalışma yapılmıştır. Bu çalışmalarda genel olarak açık cerrahi tekniğe göre endovasküler tekniğin uzun dönem sonuçları ile ilgili veriler yetersiz olmakla birlikte kısa ve orta dönem sonuçlarının yüz güldürücü olduğu görülmektedir.

Bu çalışmanın amacı, kliniğimizde aort anevrizması olan hastalara uygulanan endovasküler stent-greft implantasyonunun erken dönem sonuçlarını bildirmek, daha önceden yapılmış olan çalış-

malar ışığında bu yeni teknik ile ilgili en son gelişmeleri değerlendirmek ve bundan sonra yapılabilecek çalışmalara ışık tutmaktır.

GEREÇ VE YÖNTEMLER

HASTALAR

Kliniğimizde Ocak 2006 ile Ocak 2008 arasında 8 torakal ve 11 abdominal aort anevrizması olan toplam 19 hastada (E/K= 12/7) endovasküler stent implantasyonu uygulandı. Hastalar, önceden yapılmış olan bilgisayarlı tomografi ve selektif anjiyografide tanımlanan anatomik kriterlere göre seçildiler. Tüm hastalardan yazılı bilgilendirilmiş onam alındı. Ortalama takip süresi 6.0 ± 1.6 ay, maksimum takip süresi 23 ay olarak belirlendi. Hastaların demografik özellikleri Tablo 1'de görülmektedir. Hastalar erken dönem sonuçları, işlem sonrası yoğun bakım ve hastanede kalım süreleri, mortalite oranları ve işlem sonrası komplikasyon gelişimi açısından değerlendirildi.

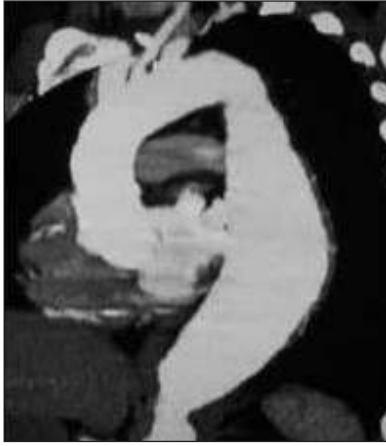PREOPERATİF GÖRÜNTÜLEME

Tüm hastalara işlem öncesinde 3 mm kesitli- 3 boyutlu rekonstrüksiyonlu BT anjiyografi yapılarak; anevrizmatik bölgenin çapı, uzunluğu, anatomik lokalizasyonu, proksimal ve distal boyun özellikleri, 3 boyutlu konfigürasyonu ve açılanma özellikleri, subklaviyan ya da iliyak arterlerle ilişkisi, kalsifikasyon ve trombüs olup olmadığı gibi anatomi-

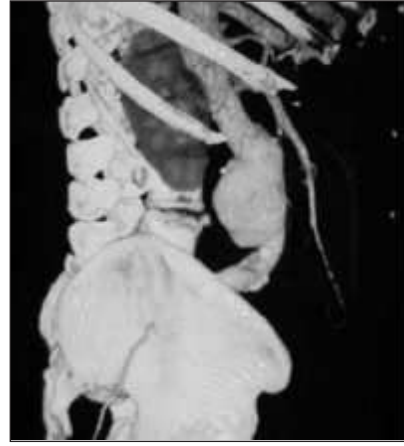TABLO 1: EVAR uygulanan hastaların demografik özellikleri.

	Torakal Aort Anevrizması (TAA) (n = 11)	Abdominal Aort Anevrizması (AAA) (n = 8)
E/K (n)	8/3	4/4
Ortalama Yaş (yıl)	59±2,5	63±4,6
Diabet (n)	3	6
Hipertansiyon (n)	7	5
KOAH (n)	4	1
Kreatinin>1,5 mg/dl (n)	1	5
Koroner arter hastalığı (n)	5	2
Mitral kapak hastalığı (n)	2	0
CABG hikayesi (n)	2	0

KOAH: Kronik obstrüktif akciğer hastalığı
CABG: Koroner arter bypass cerrahisi



(A)



(B)

RESİM 1A, B: (A) Preoperatif BT ile torakal aort anevrizmasının değerlendirilmesi. (B) Preoperatif BT ile abdominal aort anevrizmasının değerlendirilmesi.

TABLO 2: Preoperatif aort anevrizma özellikleri.

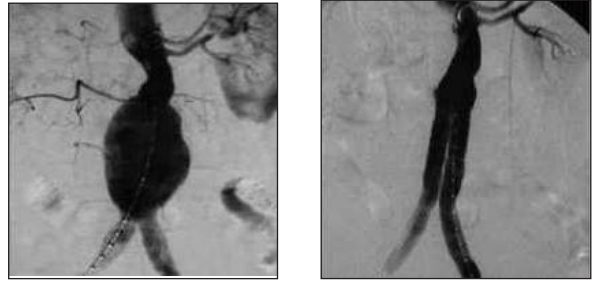
	Torakal Aort Anevrizması (TAA)	Abdominal Aort Anevrizması (AAA)
Anevrizma Uzunluğu (mm)	67 ± 14.5	70 ± 22.2
Anevrizma Çapı (mm)	58 ± 8.75	56 ± 12.5
Proksimal Boyun Çapı (mm)	33 ± 4.5	30 ± 3.7
Distal Boyun Çapı (mm)	31 ± 2.4	30 ± 2.8
Subklavian arter tutulumu	1	-
İliak arter tutulumu	-	4

mik ve morfolojik özellikler değerlendirildi (Resim 1A-1B) (Tablo 2).

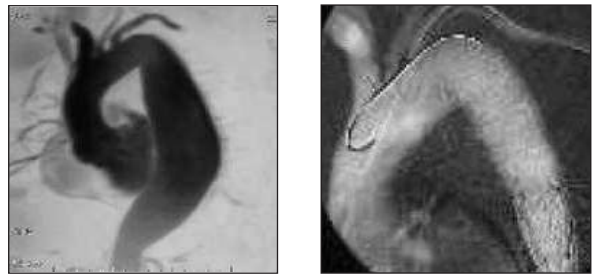
STENT GREFTİN YERLEŞTİRİLMESİ

Hastalara işlemden 12 saat önce intravenöz hidrasyon uygulandı ve renal fonksiyonlar monitörize edildi. İşlemler, Kalp ve Damar Cerrahisi Ameliyathanesi ile aynı katta bulunan Kardiyoloji Kliniğine ait anjiyografi laboratuvarlarında, Philips H3000 tipi anjiyografi cihazı kullanılarak uygulandı. İşlem sırasında 2 torakal ve 1 abdominal aort anevrizmalı hastada genel anestezi, 16 hastada ise sedasyon ve rejyonel anestezi uygulandı. İlk olarak femoral arter kateterizasyonu

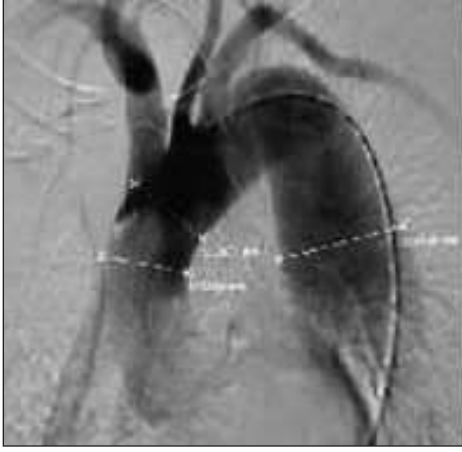
uygulandı ve skopi altında opak madde verilerek aortadaki anevrizmatik bölge görüldü ve işleme uygunluk tekrar değerlendirildi (Resim 2). Abdominal aort anevrizmaları için ortalama çap 56 ±



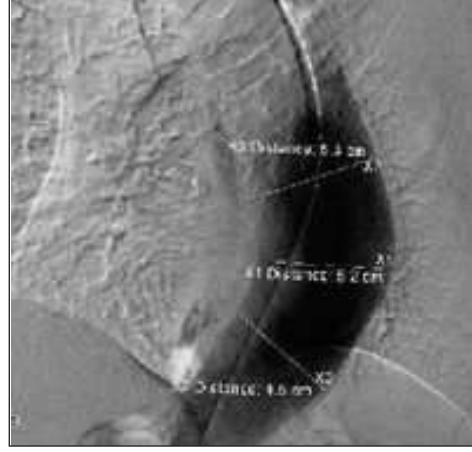
RESİM 3A: Abdominal aort anevrizmasında endovasküler stentin implantasyonu.



RESİM 3B: Torakal aort anevrizmasında endovasküler stentin implantasyonu.



RESİM 2: Skopi altında anevrizma çaplarının ölçümü.



12.5 mm, torakal aort anevrizmaları için ise 58 ± 8.75 mm olarak ölçüldü (Tablo 2). Daha sonra karşı taraf femoral artere cerrahi diseksiyon yapılarak işlem için hazırlandı. Transvers arteriotomi sonrası, katater yardımı ile uygun çap ve uzunluktaki endovasküler stent seçilerek anevrizmatik bölgeye yerleştirildi ve balon aracılığı ile stent damar duvarına tespit edildi (Resim 3A-3B). İşlem sonrası femoral arterdeki distal ve proksimal akım kontrol edilerek arteriotomi primer olarak kapatıldı. Torakal aort anevrizmalı hastalardan 6 hastada 15 cm, 2 hastada ise 20 cm'lik greft kullanıldı (W.L. Gore&Associates Gore TAG), abdominal aort anevrizmalı hastalar-

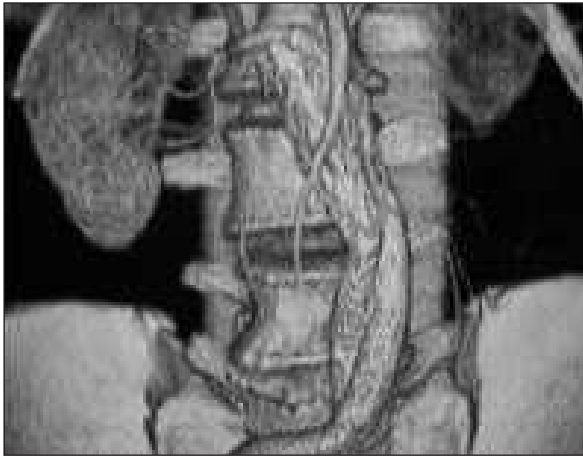
da ise 3 hastada 15 cm, 4 hastada ise 10 cm'lik tübüler greftler tercih edildi (W.L. Gore&Associates Gore Excluder). Abdominal anevrizması olan hastalar için kullanılan greftlerden 4 tanesi Y greft diğer 7'si ise tübüler greft olarak seçildi. İşlem bittikten sonra greft patensini ve anevrizmanın tamamen kapatıldığını göstermek amacıyla kontrol anjiyografi yapıldı.

İZLEM

Tüm hastalar 4. hafta, 6. ay ve 1. yılda uygulanan direk batın grafisi, akciğer grafisi, 3mm kesitli BT anjiyografi ve doppler ultrasonografi sonuçlarıyla izlendi (Resim 4). Gerekli durumlarda arteriyografi ve ek tomografik incelemeler de uygulandı. Ayrıca işlem sonrası renal fonksiyonlar ve kan basınçları yakın olarak izlendi. Mortalite oranları, yoğun bakım ve hastanede kalım süreleri ile endoleak (kaçak), nörolojik defisit, üst ekstremitte iskemisi, greft migrasyonu, kink ve alt ekstremitte iskemisi gibi komplikasyonlar açısından değerlendirilen hastaların erken dönem sonuçları toplandı.

BULGULAR

İşlem sonrası yoğun bakım izlemi ortalama 3 ± 0.6 saat, hastanede kalım süresi ise 72 ± 8 saat olarak belirlendi. İlk 30 gündeki ve 1 yıl sonundaki mortalite %0'dı. Hastaların hiçbirine kan ürünü rep-



RESİM 4: Postoperatif BT ile anevrizmanın değerlendirilmesi.

lasmanı uygulanmadı. İşlem sırasında kullanılan opak maddeye bağlı abdominal aort anevrizmalı 2 hastanın renal fonksiyonlarında erken dönemde bozulma gözlemlendi, ancak hidrasyonla renal fonksiyonlarda düzelme sağlandı. Konvansiyonel açık cerrahi operasyonlarımızda rutin olarak uyguladığımız BOS drenajı işlemi hiçbir hastada uygulanmadı ve parezi, paralizi ya da inme gibi nörolojik komplikasyonlar gelişmedi. İşlem sonrası, torakal aort anevrizmalı hastalarda üst ekstremitate iskemisi, abdominal aort anevrizmalı hastalarda ise alt ekstremitate iskemisi gözlenmedi. Torakal aort anevrizması olan 1 (%5.26) hastada femoral arterden 24 F sheat ilerletilemediği için hem diagnostik anjiyografi hem de işlem karşı taraf femoral arterden uygulandı. Hiçbir hastada femoral arter diseksiyonuna bağlı komplikasyon görülmedi. Antiagregan tedavisi altında taburcu edilen hastaların postoperatif 1. ay takiplerinde hiçbir problemle karşılaşılmadı. Kontrol BT Anjiyografisiyle stent lokalizasyonu, migrasyon ve kaçak olup olmadığı kontrol edildi. Torakal aort anevrizması olan 1 (%5.26) erkek hastada arkusun distalindeki açılanmaya bağlı işlem sırasında endoleak gözlemlendi ve aynı seansda kullanılan 2. uzatma stent greft ile bu problem çözüldü. Torakal aort anevrizması olan 1 (%5.26) erkek hasta ise postoperatif 3. ayda göğüs ağrısı şikayetiyle polikliniğe başvurdu ve yapılan BT anjiyografisinde Tip 2 endoleak gözlemlendi. Kaçak oranı çok düşük olduğundan yeni bir girişime gerek duyulmadı ve poliklinik izleme alındı. Endovasküler stentin, sol subklaviyan arter orifisine yakın olarak tespit edildiği 1 (%5.26) hastada işlem sonrasında herhangi bir klinik bulgu gözlenmediği için subklaviyan artere yönelik ek cerrahi girişime gerek görülmedi. Hastaların hiç birinde izlemler sırasında greft migrasyonu izlenmedi. İlk 6 aydaki komplikasyonlar Tablo 3'te özetlenmiştir.

SONUÇ

Endovasküler tekniklerle ilgili olumlu erken dönem sonuçları bulunmasına karşın uzun dönem sonuçlarıyla ilgili hala yeterli bilgi bulunmamaktadır. Literatürde Stanford'un 103 hastada birinci kuşak stent greftleri kullanarak yapmış olduğu çalışma dı-

TABLO 3: İlk 6 ay komplikasyon oranları.

	Torakal Aort Anevrizması	Abdominal Aort Anevrizması
Mortalite (n)	0	0
Kan Replasmanı İhtiyacı (n)	0	0
Tip 1 Kaçak (n)	1	0
Tip 2 Kaçak (n)	1	0
Migrasyon (n)	0	0
Renal fonksiyonlarda bozulma (n)	0	2
Üst ekstremitate iskemisi (n)	0	-
Alt ekstremitate iskemisi (n)	-	0
Nörolojik Komplikasyon (n)	0	0

şında, 2 yılı aşan izlem süreleri olan çok fazla yayın bulunmamaktadır.⁹⁻¹¹

Aort anevrizmalarının tedavisinde göz önünde bulundurulmuş en önemli kriter mortalitedir. Açık cerrahi girişimlerdeki mortalite oranları %3'le %26 arasında değişmektedir. Bu oran acil cerrahi müdahalelerde %75'e kadar çıkabilmektedir.^{12,13}

Alaşılmış cerrahi tekniklerle karşılaştırıldığında aort anevrizmalarının endovasküler onarımı daha düşük morbidite ve mortalite oranlarına sahiptir. Bu nedenle birçok hasta yüksek cerrahi riskleri olması nedeniyle endovasküler girişimle tedaviye yönlendirilmektedir.⁹

Piffaretti ve ark.¹⁴ın, endovasküler onarım uygulanan torasik aort anevrizmalı 52 hastada yapmış olduğu çalışmada, 30 günlük mortalite oranı elektif cerrahi uygulananlarda %3.1; acil cerrahi uygulananlarda ise %13.3 olarak saptanmıştır. Çalışmada erken dönemdeki en sık ölüm nedeninin kanamaya bağlı hemorajik şok olduğu belirtilmiştir. Ayrıca bu çalışmada, 1, 3 ve 5. yıllardaki sağkalım oranları sırasıyla %89.3; %83.3 ve %79 olarak bildirilmiştir.¹⁴

Kullanılan malzemelerdeki gelişme ve deneyimin gittikçe artmasıyla endovasküler tedavinin klinik ve morfolojik endikasyonları da artmaktadır. Böylece endovasküler tedavi acil durumlarda da açık cerrahiye alternatif olarak kullanılmaya başlanmıştır.¹⁵⁻¹⁷

Torasik aort cerrahisinde, cerrahlar genellikle mortalite, kanama, parapleji gibi major komplikasyonlar üzerinde yoğunlaşmaktadır.^{11,18} İnen aort operasyonlarının ortak bir sekeli olan inme yeteri kadar değerlendirilmemektedir. Birçok yayında özgün bir analiz yapılmamakla birlikte, bu komplikasyonun insidansı yüksek olarak verilmektedir.^{19,20}

Açık cerrahi sonrası inme gelişimine neden olan birtakım risk faktörleri belirlenmiştir. Bunlar; diabetes mellitus öyküsü, acil cerrahi girişim, tekniğe bağlı embolik olaylar ve aterosklerotik aortta kılavuz tel ve kataterlerle yapılan manipülasyonlar olarak sıralanabilir.²¹

Dejeneratif anevrizma ve torakoabdominal anevrizmaların cerrahi onarımı sonrası görülen spinal kord iskemisi ve postoperatif nörolojik defisitlerin multifaktöryel etyolojili olduğu düşünülmektedir. Bu komplikasyonların gelişimi, iskemik hasarın süresine ve ciddiyetine, iskemik süreç boyunca nöronal metabolik duruma, postoperatif hipotansiyon ve reperfüzyon hasarına bağlıdır.^{13,21,22}

Sayed ve Thompson'un yapmış olduğu meta-analiz sonuçlarına göre, paraparezi oranı %0.7; parapleji oranı ise %1.3 olarak bildirilmiştir. Bu çalışmada, nörolojik sekel riskini; uzun segment torasik aort hastalığının bulunması, eşlik eden ya da daha önceden yapılmış olan abdominal ya da torasik aorta replasmanı hikayesinin bulunması gibi faktörlerin arttırdığı üzerinde durulmuştur.²³

Eggebrecht ve ark.nın yapmış olduğu meta analizde ise aort disseksiyonlarında parapleji ve inme oranları 0.8 ± 0.4 ve 1.9 ± 0.6 olarak verilmiştir. Eurostar-UK kayıtlarına göre dejeneratif anevrizması olan hastalarda parapleji oranı %4, aort disseksiyonu olanlarda %0.8 ve akut disseksiyonlarda ise %2.2 olarak belirtilmektedir. Yine travmatik aort rüptürü olan hastalarda nörolojik komplikasyon oranı %6 olarak belirtilmiş olup bunların üçte birinin inme olduğu tespit edilmiştir.²⁴

Büyük merkezlerin yapmış olduğu çalışmalarda, aort anevrizmalarının elektif açık cerrahi onarımı sonrası parapleji oranının %3-15 olduğu tespit edilmiştir.^{25,26}

Açık cerrahi teknik uygulanan hastalarda daha sık görülmekle birlikte, özellikle uzun endovasküler stent greft kullanılan hastalarda çok sayıda interkostal arter akut olarak tıkanacağından paralizi komplikasyonu bu hastalarda da görülebilmektedir. Piffaretti ve ark.nın yapmış oldukları çalışmada, stent greft yerleştirilen torasik aorta segmentinin ortalama boyunun 195 mm'den daha uzun olduğu durumlarda ya da stent greft yerleştirilen torasik aorta segmentindeki tıkanan interkostal arter sayısının 4-5 çiftten fazla olduğu durumlarda paralizi komplikasyonunun görülme sıklığının arttığı belirtilmiştir.¹⁴ Bizim serimizdeki hastalarda bu tip nörolojik komplikasyonlar izlenmemiştir.

EVAR uygulanan hastalarda görülen bir diğer komplikasyon ise endoleakdir. White sınıflamasına göre Tip 1 endoleak greftin proksimal ya da distal uçlarından oluşan kaçaklar, Tip 2 endoleak anevrizma kesesi içerisini retrograd olarak dolduran dallardan kaynaklı kaçaklar, Tip 3 endoleak greft üzerindeki yırtık ya da modüler birleşme yerlerinden oluşan kaçaklar ve Tip 4 endoleak ise greftteki yüksek geçirgenlikten kaynaklanan kaçaklar olarak tanımlanmıştır.

Endoleaklerin tedavisinde, mevcut grefti genişletme ya da yeni greft kullanma gibi açık cerrahiye oranla çok daha güvenli endovasküler yaklaşımlar uygulanabilmektedir.²⁸

En sık görülen Tip 1 kaçaklar, genellikle işlem sırasında fark edilirler. Bu kaçaklar, stentin balon ile genişletilmesi ve damar duvarına iyice oturmasının sağlanması ile ya da 2. bir stent yerleştirilmesiyle giderilebilir. Tip 2, 3 ve 4 kaçaklar ise genellikle kontroller sırasında fark edilirler. Bu kaçakların genellikle ilk 1 yıl içerisinde spontan tromboz ile düzelebildiği belirtilmektedir. Bu nedenle bu tip kaçaklardaki genel yaklaşım izlemidir.

Nottingham grubunun lumbar arter kaynaklı Tip 2 endoleakleri önlemek için yapmış oldukları çalışmada, anevrizmogram ile patent aortik yan dalların saptanmasından sonra emilebilir jelatin bir tampon, sheat aracılığıyla anevrizma kesesi içerisine yerleştirilmiş ve 4 aylık bir takip sonrası aortik yan dallardan kaynaklı bir endoleak tespit edilmemiştir. Selektif arteriografiler ile tip 2 endoleaklerin inferior mezenterik arterdeki retrograt akıma bağlı olduğu gösterilmiştir. Bu kaçaklar, superior mezenterik arter içerisindeki kateterin, sol kolik arter aracılığı ile inferior mezenterik artere ilerletilmesi ve koil embolizasyon uygulanması ile kontrol altına alınabilmektedir.^{29,30}

Çeşitli yayınlarda, internal iliak arterden sol kolik artere ilerletilen kateter aracılığı ile inferior mezenterik arterin oklude edildiği benzer teknikler tanımlanmıştır.³¹

Biebl ve ark.nın 167 EVAR uygulanmış hastayı yayınladıkları retrospektif çalışmada, toplam 36 (%20.4) hastada endoleak tespit edilmiş olup bunların 30'unun Tip 2, 6'sının ise Tip 1 endoleak olduğu belirtilmiştir. Ayrıca hastaların 21'inde (%12,5) bu kaçakların erken dönemde, 15'inde (%9) ise geç dönemde ortaya çıktığı vurgulanmıştır.³²

Bizim çalışmamızda EVAR uygulanan 19 hastadan 2'sinde (%10.52) endoleak saptanmıştır. Bunlardan 1'i işlem sırasında fark edilmiş olup Tip 1 endoleak ile uyumlu olduğundan aynı seansta ikinci bir stent greftin implantasyonu ve balon dilatasyon uygulanarak giderilmiştir. Diğer olguda ise işlemden 3 ay sonra Tip 2 endoleak ile uyumlu bir kaçak saptanmış ve kaçak oranının düşük olmasından dolayı ek bir girişim uygulanmamış-

tır.

Stent greftin aortaya doğru bir şekilde yerleştirilmesi teknik deneyim isteyen en önemli noktadır. Perioperatif stent greft migrasyonu ortalama %2-20 oranında görülmektedir.^{33,34}

Laheij ve ark.nın yayınlamış olduğu, 1996 ile 2000 yılları arasında 90 merkezden abdominal aort anevrizması bulunan ve EVAR uygulanan toplam 2862 hastanın katıldığı çalışmada, 39 (%1.4) hastada migrasyon görüldüğü belirtilmiştir.³⁵

Kwok ve ark.nın torakal aort anevrizması ve diseksiyonu olan 29 hastada yapmış oldukları çalışmada, 1 hastada (%3.4) EVAR işlemi sırasında stent migrasyonu gelişmiş ve sol ana karotis arterin akut oklüzyonuna bağlı serebral iskemi nedeniyle hasta kaybedilmiştir.³⁶

Kliniğimizde yapmış olduğumuz olguların sonuçları, daha önceden yapılmış olan çalışmaların erken dönem sonuçları ile paralellik göstermektedir. Ancak hasta sayısının kısıtlı olması ve yalnızca erken dönem sonuçlarının değerlendirilmesi çalışmamızı sınırlandırmaktadır. Daha fazla hasta sayısına sahip, orta ve geç dönem sonuçların da değerlendirildiği çalışmalarla ülkemizdeki komplikasyon oranlarının net olarak belirlenmesi, uygulama ile ilgili tekniklerin geliştirilebilmesi ve daha düşük komplikasyon oranları ile işlemin uygulanabilmesi mümkün olacaktır.

Ülkemizde nispeten yeni bir uygulama olan EVAR, daha önceleri yaşanan sosyal güvenlik kurumlarının geri ödemelerindeki zorlukların günümüzde minimuma indirilmesi ile giderek yaygınlaşan bir uygulama olmuştur. Ancak greftin temini için yaklaşık 1 hafta gibi bir sürenin gerekmesi nedeniyle acil olgulardaki kullanımı büyük merkezler dışında hala kısıtlıdır.

KAYNAKLAR

1. Kouchoukos NT, Dougenis D. Surgery of the thoracic aorta. *N Engl J Med* 1997;336:1876-88.
2. Parodi JC, Palmaz JC, Barone HD. Transfemoral intraluminal graft implantation for abdominal aortic aneurysms. *Ann Vasc Surg* 1991;5: 491-9.
3. Volodos NL, Karpovitch IP, Troyan VI. Clinical experience of the use of self-fixing synthetic prostheses for remote endoprosthetics of the thoracic and the abdominal aorta and iliac arteries through the femoral artery and as intraoperative endoprosthesis for aorta reconstruction. *Vasa Suppl* 1991;33:93-5.
4. Brewster DC, Jones JE, Chung TK, Lamuraglia GM, Kwolek CJ, Watkins MT, et al. Long-term Outcomes After Endovascular Abdominal Aortic Aneurysm Repair. The First Decade. *Ann Surg* 2006;244: 426-38.
5. Dake MD, Miller DC, Semba CP, Mitchell RS, Walker PJ, Liddell RP. Transluminal placement of endovascular stent-grafts for the treatment of descending thoracic aortic aneurysms. *N Engl J Med* 1994;331: 1729-34.
6. Harris PL, Vallabhaneni SR, Desgranges P, Becquemin JP, van Marrewijk C, Laheij RJ. Incidence and risk factors of late rupture, conversion, and death after endovascular repair of infrarenal aortic aneurysms: the Eurostar experience. *J Vasc Surg* 2000;31: 739-49.
7. Bernhard VM, Mitchell RS, Matsumura JS, Brewster DC, Decker M, Lamparello P, et al. Ruptured abdominal aortic aneurysm after endovascular repair. *J Vasc Surg* 2002;35: 1155-62.
8. Lederle FA. Abdominal aortic aneurysm: open versus endovascular repair. *N Engl J Med* 2004;351:1677-9.
9. Demers P, Miller DC, Mitchell RS, Kee ST, Sze D, Razavi MK, et al. Midterm results of endovascular repair of descending thoracic aortic aneurysms with first-generation stent grafts. *J Thorac Cardiovasc Surg* 2004;127: 664-73.
10. Scharrer-Pamler R, Kotsis T, Kapfer X, Görlich J, Orend KH, Sunder-Plassmann L. Complications after endovascular treatment of thoracic aortic aneurysms. *J Endovasc Ther* 2003;10:711-8.
11. Czerny M, Cejna M, Hutschala D, Fleck T, Holzenbein T, Schoder M, et al. Stentgraft placement in atherosclerotic descending thoracic aortic aneurysms: midterm results. *J Endovasc Ther* 2004, 11:26-32.
12. Schepens M, Dossche K, Morshuis W, Heijmen R, van Dongen E, Ter Beek H, et al. Introduction of adjuncts and their influence on changing results in 402 consecutive thoracoabdominal aortic aneurysm repairs. *Eur J Cardiothorac Surg* 2004, 25:701-7.
13. Biglioli P, Spirito R, Porqueddu M, Agrifoglio M, Pompilio G, Parolari A, et al. Quick, simple clamping technique in descending thoracic aortic aneurysm repair. *Ann Thorac Surg* 1999;67:1038-43.
14. Piffaretti G, Tozzi M, Lomazzi C, Rivolta N, Caronno R, Castelli P. Complications after endovascular stent-grafting of thoracic aortic diseases. *J Cardiothorac Surg* 2006; 1:26.
15. Peppelenbosch N, Yilmaz N, van Marrewijk C, Buth J, Cuypers P, Duijm L, et al. Emergency treatment of acute symptomatic or ruptured abdominal aortic aneurysm. Outcome of a prospective intent-to-treat by EVAR protocol. *Eur J Vasc Endovasc Surg* 2003; 26:303-10.
16. Van Herzele I, Vermassen F, Durieux C, Randon C, De Roose J. Endovascular repair of aortic rupture. *Eur J Vasc Endovasc Surg* 2004;26:311-6.
17. Scharrer-Pamler R, Kotsis T, Kapfer X, Görlich J, Sunder-Plassmann L. Endovascular stent-graft repair of ruptured aortic aneurysms. *J Endovasc Ther* 2003; 10:447-52.
18. Heijmen RH, Deblie IG, Moll FL, Dossche KM, van den Berg JC, Overtom TT, et al. Endovascular stent-grafting for descending thoracic aortic aneurysms. *Eur J Cardiothorac Surg* 2002;21:5-9.
19. Bachet J, Guilmet D, Goudot B, Dreyfus GD, Delentdecker P, Brodaty D, et al. Antegrade cerebral perfusion with cold blood: a 13-year experience. *Ann Thorac Surg* 1999;67:1874-8.
20. Di Bartolomeo R, Di Eusano M, Pacini D, Pagliaro M, Savini C, Nocchi A, et al. Antegrade selective cerebral perfusion during surgery of the thoracic aorta: risk analysis. *Eur J Cardiothorac Surg* 2001;19:765-70.
21. Coselli JS, Lemaire SA, Koksoy C, Schmittling ZC, Curling PE. Cerebrospinal fluid drainage reduces paraplegia after thoracoabdominal aortic aneurysm repair: results of a randomized clinical trial. *J Vasc Surg* 2002; 35:631-9.
22. Quinones-Baldrich WJ. Descending thoracic and thoracoabdominal aortic aneurysm repair: 15-year results using a uniform approach. *Ann Vasc Surg* 2004, 18:335-42.
23. Sayed S, Thompson MM. Endovascular repair of the descending thoracic aorta: evidence for the change in clinical practice. *Vascular* 2005;13:148-57.
24. Eggebrecht H, Nienaber CA, Neuhäuser M, Baumgart D, Kische S, Schermund A, et al. Endovascular stent-graft placement in aortic dissection: a meta-analysis. *Eur Heart J* 2006;27:489-98.
25. Clouse WD, Hallett JW Jr, Schaff HV, Gayari MM, Ilstrup DM, Melton LJ 3rd. Improved prognosis of thoracic aortic aneurysms: a population-based study. *JAMA* 1998;280: 1926-9.
26. Coselli JS, LeMaire SA, Conklin LD, Adams GJ. Left heart bypass during descending thoracic aortic aneurysm repair does not reduce the incidence of paraplegia. *Ann Thorac Surg* 2004;77:1298-303.
27. Makaroun M, Zajko A, Sugimoto H, Eskandari M, Webster M. Fate of endoleaks after endoluminal repair of abdominal aortic aneurysms with the EVT device. *Eur J Vasc Endovasc Surg* 1999;18:185-90.
28. Holzenbein TJ, Kretschmer G, Dorffner R, Thurnher S, Sandner D, Minar E, et al. Endovascular management of "endoleaks" after transluminal infrarenal abdominal aneurysm repair. *Eur J Vasc Endovasc Surg* 1998;16:208-17.
29. Walker SR, Macierewicz J, Hopkinson BR. Endovascular AAA repair: prevention of side branch endoleaks with thrombogenic sponge. *J Endovasc Surg* 1999;6:350-3.
30. Baum RA, Carpenter JP, Tuite CM, Velazquez OC, Soulen MC, Barker CF, et al. Diagnosis and treatment of inferior mesenteric arterial endoleaks after endovascular repair of abdominal aortic aneurysms. *Radiology* 2000;215:409-13.
31. Tibballs JM, van Schie GP, Sieunarine K, Lawrence-Brown MM, Hartley D, Goodman MA, et al. Endovascular conversion procedure for failed primary endovascular aortic stent-grafts. *Cardiovasc Intervent Radiol* 1998; 21:79-83.
32. Biebl M, Hakaim AG, Oldenburg WA, Lau LL, Klocker J, Neuhauser B, et al. Midterm Results of a Single-Center Experience with Commercially Available Devices for Endovascular Aneurysm Repair. *Mt Sinai J Med* 2005;72: 127-35.

33. Neuhauser B, Perkmann R, Greiner A, Steingruber I, Tauscher T, Jaschke W, et al. Mid-term results after endovascular repair of the atherosclerotic descending thoracic aortic aneurysm. *Eur J Vasc Endovasc Surg* 2004;28:146-53.
34. Tse LW, MacKenzie KS, Montreuil B, Obrand DI, Steinmetz OK. The proximal landing zone in endovascular repair of the thoracic aorta. *Ann Vasc Surg* 2004;18:178-85.
35. Laheij RJ, van Marrewijk CJ; EUROSTAR Group. The Evolving Technique of Endovascular Stenting of Abdominal Aortic Aneurysm; Time for Reappraisal. *Eur J Vasc Endovasc Surg* 2001;22:436-42.
36. Kwok PC, Ho KK, Ma CC, Chung SS, Tse CC, Tang PL, et al. The short-to-midterm results of endovascular stent grafting for acute thoracic aortic diseases in Chinese patients. *Hong Kong Med J* 2006;12:355-60.