

# Koroner Subklavyan Çalma Sendromunda Cerrahi Tedavi Orta Dönem Sonuçları

## Mid-Term Results of Surgical Treatment of Coronary-Subclavian Steal Syndrome

Kamil BOYACIOĞLU,<sup>a</sup>  
İbrahim KARA,<sup>b</sup>  
Bülent MERT,<sup>a</sup>  
Berk ÖZKAYNAK,<sup>a</sup>  
Taylan ADADEMİR,<sup>c</sup>  
Burçin ÇAYHAN,<sup>c</sup>  
Nihan KAYALAR,<sup>a</sup>  
Cengiz KÖKSAL,<sup>c</sup>  
Vedat ERENTUĞ<sup>a</sup>

<sup>a</sup>Kalp ve Damar Cerrahisi Kliniği,  
Bağcılar Eğitim ve Araştırma Hastanesi,  
İstanbul

<sup>b</sup>Kalp ve Damar Cerrahisi AD,  
Sakarya Üniversitesi Tıp Fakültesi,  
Sakarya

<sup>c</sup>Kalp ve Damar Cerrahisi Kliniği,  
Kartal Koşuyolu Yüksek İhtisas Eğitim ve  
Araştırma Hastanesi,  
İstanbul

Geliş Tarihi/Received: 26.05.2014

Kabul Tarihi/Accepted: 26.08.2014

Yazışma Adresi/Correspondence:

Kamil BOYACIOĞLU  
Bağcılar Eğitim ve Araştırma Hastanesi,  
Kalp ve Damar Cerrahisi Kliniği,  
İstanbul,  
TÜRKİYE/TURKEY  
kamilboyacioglu@yahoo.com.tr

**ÖZET Amaç:** Bu çalışmanın amacı koroner subklavyan çalma sendromunda subklavyan arter revaskülarizasyonunun orta dönem sonuçlarını değerlendirmektir. **Gereç ve Yöntemler:** Koroner subklavyan çalma sendromlu toplam 9 hasta retrospektif olarak incelendi. Tüm hastalara subklavyan arter revaskülarizasyonu için ekstraanatomik baypaslar yapıldı. Operasyon öncesi ve sonrasında subklavyan arter darlığı, koroner subklavyan çalma sendromu ve greft açıklığını değerlendirmek için anjiyografi veya bilgisayarlı tomografi anjiyografi yapıldı. **Bulgular:** Çalışmaya 2006'dan 2013'e kadar, ardışık 9 hasta (6 erkek, 3 kadın; ortalama yaş 58,6 yıl; yaş aralığı 44-67) dahil edildi. Tüm hastalarda stabil anjina mevcuttu. Koroner arter cerrahisi ile koroner subklavyan çalma sendromuna bağlı şikayetlerin arasında geçen süre ortalama 5,45 yıldır (3-12 yıl). Altı hastaya karotid-subklavyan baypas yapılırken, 3 hastaya subklavyo-subklavyan baypas yapıldı. Karotid-subklavyan baypas operasyonu yapılan bir hasta miyokard enfarktüsü nedeniyle öldü. Hiç bir hastada serebrovasküler olay olmadı. Ortalama takip süresi 45,3±28 ay idi (5-92 ay). Üç hastada greft tıkanıklığı saptandı; bunlardan ikisi 4. ve 22. ayda (subklavyo-subklavyan baypas), diğeri de 34. ayda (karotid-subklavyan baypas) tespit edildi. Geç dönem ölüm meydana gelmedi. **Sonuç:** Koroner subklavyan çalma sendromu tedavisi için ekstra-anatomik girişimler etkin bir şekilde uygulanabilir.

**Anahtar Kelimeler:** Koroner subklavyan çalma sendromu; subklavyan çalma sendromu; koroner arter baypas; anjiyografi

**ABSTRACT Objective:** The aim of this study is to evaluate the mid-term results of subclavian artery revascularization in coronary subclavian steal syndrome. **Material and Methods:** A total of 9 patients with the diagnosis of coronary subclavian steal syndrome were reviewed retrospectively. All patients underwent extra-anatomic bypass operation for subclavian artery revascularization. Angiography or computed tomography angiography was performed to evaluate subclavian artery stenosis, coronary steal and graft patency, before and after the operations. **Results:** Between 2006 and 2013, 9 consecutive patients (6 males, 3 females; average age: 58.6 years; age range: 44 to 67 years) were included in the study. All patients had stable angina. The mean time elapsed between the coronary artery bypass graft surgery and the onset of patient's complaints due to the coronary subclavian steal syndrome was 5.45 years (range: 3-12 years). Carotid-subclavian bypass was performed in 6 patients, and subclavian-subclavian bypass was performed in 3 patients. One patient who underwent carotid-subclavian bypass died due to myocardial infarction. Stroke was not seen in any of the patients. The average follow-up period was 45.3±28 months (range: 5-92 months). Graft occlusion was detected in 3 patients at 4<sup>th</sup>, 22<sup>nd</sup> (subclavian-subclavian bypass) and 34<sup>th</sup> (carotid-subclavian bypass) months. There were no late deaths. **Conclusion:** Extra-anatomic procedures may provide an effective treatment for coronary subclavian steal syndrome.

**Key Words:** Coronary subclavian steal syndrome; subclavian steal syndrome; coronary artery bypass; angiography

doi: 10.9739/uvcd.2014-40626

Copyright © 2014 by  
Ulusal Vasküler Cerrahi Derneği

Damar Cer Derg 2014;23(2):96-101

**K**oroner subklavyan çalma sendromu (KSÇS), daha önce koroner arter baypas cerrahisinde kullanılmış in situ patent internal torasik arterden (ITA) ters akım meydana gelerek koroner dolaşımın azalması, ve buna bağlı olarak miyokardiyal iskemi oluşmasıdır. Bu fenomene en sık yol açan durum, ipsilateral proksimal subklavyan arterin aterosklerozis nedeniyle tıkanmasıdır.<sup>1</sup> Nadir olarak oluştuğuna inanılan bu durumun; son dönemlerde daha sıklıkla bildirilmesi ve yaratabileceği potansiyel katastrofik sonuçlar göz önüne alındığında, mevcut insidansın bilineninden daha yüksek olduğu, ve daha önceden klinik etkilerinin önemsenmediği düşünülebilir.<sup>2</sup> Anjina en sık olarak gözlenen semptom olmasına rağmen; hastalarda sessiz iskemi, konjestif kalp yetersizliği, iskemik kardiyomyopati ve miyokard enfarktüsü ortaya çıkabilir.<sup>2</sup>

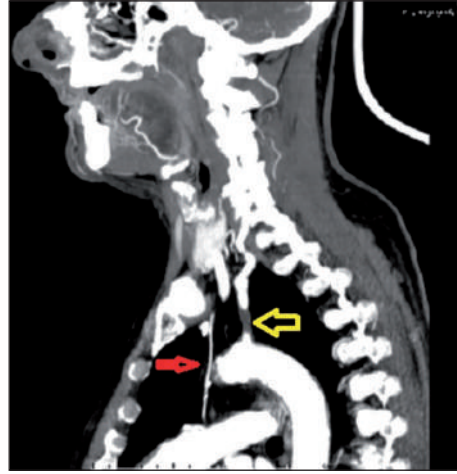
Çalışmamızda KSÇS tedavisi için uygulanan ekstra-anatomik baypas yöntemlerinin erken ve orta dönem sonuçları değerlendirilmiştir.

## GEREÇ VE YÖNTEMLER

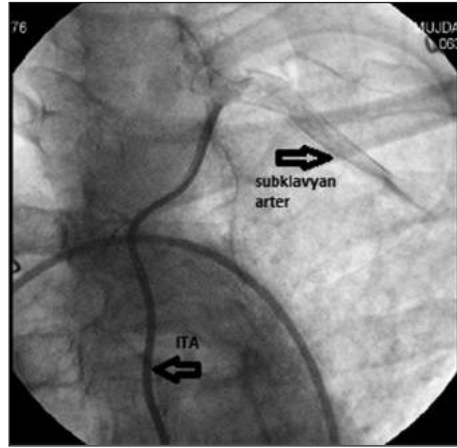
Mayıs 2006 ile Ağustos 2013 tarihleri arasında KSÇS tanısı alan, subklavyan arter ve ITA'nın revaskularizasyonu için ekstraanatomik baypas operasyonu yapılan tüm hastaların medikal raporları retrospektif olarak incelendi. Ameliyat öncesinde hastalara renkli Doppler ultrasonografi ve bilgisayarlı tomografi anjiyografi yapıldı (Resim 1), ve tüm hastalara koroner anjiyografi yapıp ITA'dan subklavyan artere doğru ters akım gösterilerek, KSÇS tanısı doğrulandı (Resim 2).

Hastaların uzun dönem takipleri 6-12 aylık aralıklarla yapıldı. Poliklinik kontrollerinde üst ekstremité nabız muayenesi, renkli Doppler ultrasonografisi ve periferik bilgisayarlı tomografi anjiyografi yapıldı (Resim 3). Ameliyat sonrası medikal tedavi olarak 150 mg/gün asetil salisilik asit, ve hastanın hastanede yattığı süre boyunca günde 2 defa olmak üzere 1 mg/kg düşük molekül ağırlıklı heparin kullanıldı.

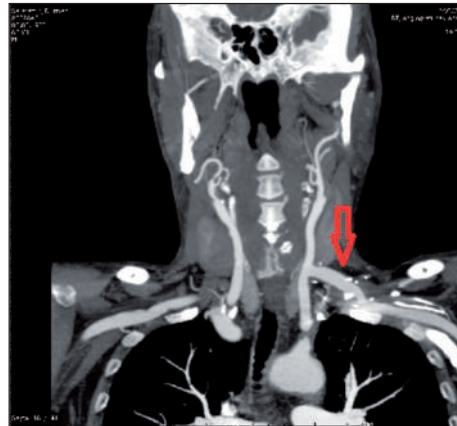
Çalışmamızda, perkütan translüminal anjiyoplasti (PTA)/stent için uygun olmayan hastalarda cerrahi yöntemler kullanıldı. Diffüz hastalık ve lez-



**RESİM 1:** Bilgisayarlı tomografi anjiyografide subklavyan arter stenozu (büyük gri ok) ile patent internal torasik arter greftinin (küçük siyah ok) beraber görülmesi.



**RESİM 2:** İnternal torasik arterden subklavyan artere doğru olan retrograd akımın anjiyografide gösterilmesi.



**RESİM 3:** Postoperatif bilgisayarlı tomografi anjiyografide patent karotid subklavyan baypas grefti.

yon uzunluğu >4 cm olan, anatomik olarak PTA/stent için uygun olmayan hastalar cerrahi olarak tedavi edildi.

### CERRAHİ TEKNİK

Hem karotid-subklavyan baypas (KSB) hem de subklavyo-subklavyan baypas (SSB) uygulanan tüm hastalar genel anestezi altında ameliyat edildi. KSB yapılan hastalarda, sternokleidomastoid kasın medialine paralel insizyon ile internal, eksternal ve ana karotis arterler eksplore edildi. Supraklaviküler insizyon ile subklavyan arter eksplore edildi. Greft, sternokleidomastoid kas ve vena jugularis interna altından hazırlanan tünelden geçirildi ve intravenoz 5000 IU heparin sonrası anastomozlar yapıldı. Bu grupta bir hastaya ek olarak subklavyan artere endarterektomi yapıldı. SSB yapılan hastalarda, her iki supraklaviküler bölgeye yapılan insizyon ile sol ve sağ subklavyan arterler eksplore edildi. Suprasternal olarak sternokloid kasın sternal başları altından hazırlanan tünelden greft geçişi sağlandı ve intravenoz 5000 IU heparin sonrası anastomozlar yapıldı.

### İSTATİSTİKSEL ANALİZ

Bu çalışmada sürekli değişkenler ortalama  $\pm$  standart sapma (ss) ile, kategorik değişkenler ise frekans (n) ve yüzde şeklinde gösterildi.

### BULGULAR

Çalışmaya 9 hasta (6 erkek, 3 kadın; ortalama yaş 58.6 yıl; dağılım 44-67 yıl) dahil edildi ve bu hastalardan 6 tanesine KSB, 3 tanesine de SSB operasyonu yapıldı. Hastalara yapılan konvansiyonel anjiyografi sonrasında tüm hastaların ITA konduktörlerinin patent olduğu belirlendi. Beş hastanın sol subklavyan arter proksimal kısımda total tıkanıklık (%100), dört hastada da parsiyel tıkanıklık (%75-99) tespit edildi. Hastaların aterosklerotik risk faktörleri (hipertansiyon, diabetes mellitus, sigara kullanımı, hiperlipidemi, karotis arter hastalığı, periferik arter hastalığı) Tablo 1’de gösterilmiştir.

Tüm hastalarda efor anjinası vardı; ayrıca iki hastada baş dönmesi, dört hastada da kol ağrısı ve güçsüzlüğü vardı. Dört hastada karotis arter hastalığı mevcuttu; fakat hiçbir hastada serebrovasküler

**TABLO 1:** Hastaların demografik özellikleri ve aterosklerotik risk faktörleri.

Değişkenler	No	%
Yaş	58,6 $\pm$ 7,7	
Cinsiyet		
Erkek	6	66,7
Kadın	3	33,3
Hipertansiyon	7	77,8
Hiperlipidemi	4	44,5
DM	4	44,5
Sigara	5	55,5
Karotid arter hastalığı	4	44,5
Periferik arter hastalığı	1	11

DM: Diabetes mellitus.

**TABLO 2:** Operasyonlar ve kullanılan greft tipleri.

Greft	KSB	SSB	Toplam
PTFE	5	2	7
Dacron	1	-	1
Safen ven	-	1	1
Toplam	6	3	9

KSB: Karotikosubklavyan baypas; SSB: Subklavyan subklavyan baypas; PTFE: Politetrafloroetilen.

olay hikayesi yoktu. Bir hastada kritik bilateral ana iliak arter darlığı saptandı. Bir hastamız KSB operasyonundan 2 hafta önce miyokard enfarktüsü geçirmişti ve subklavyan arter tıkanıklığının varlığı bu şekilde ortaya konuldu. Bir diğer hastamızda da iskemik kalp yetersizliği bulguları ve üçüncü derecede mitral kapak ve triküspit kapak yetersizlikleri vardı.

Hastalardan altı tanesine politetrafloroetilen (PTFE) 8 mm greft, bir tanesine dacron, 1 tanesine de safen ven greft kullanıldı. Uygulanan ameliyat yöntemine göre kullanılan greft tipi ve dağılımı Tablo 2’de sunulmuştur.

Hastaların koroner arter baypas greftleme (KABG) operasyonu sonrası KSÇS nedeniyle şikayetlerinin başlama zamanı arasında geçen süre ortalama 5,45 yıldır (dağılım 3-12 yıl).

Erken mortalite görülme oranı %11 olup, KSB operasyonu yapılan bir hastada meydana geldi. Hastaya yapılan KSB operasyonu sorunsuz geçme-

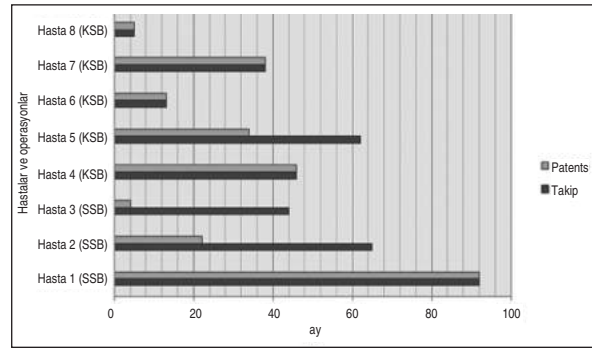
sine ve ITA greftinin aktif olarak çalışmasına rağmen, ameliyat sonrası dönemde sirkumfleks arter sahasından geçirilen miyokard enfarktüsü nedeniyle hasta kaybedildi. Geç dönem takiplerde hiçbir hastada mortalite gözlenmedi.

Hastaların takibinde greft veya yara yeri infeksiyonu görülmedi. Operasyon sonrasında ve erken ve orta dönem hasta takiplerinde herhangi bir major serebrovasküler olay tespit edilmedi. Ameliyat sonrası, SSB uygulanan bir hastanın sağ kolunda parezi ve 2/5 oranında kas gücü kaybı gelişti; ancak fizik egzersiz ve medikal tedavi ile kalıcı sekel oluşmadan tam iyileşme sağlandı. Tüm hastaların greftlerinin erken dönem (30 gündeki) primer açık kalma oranı %100 idi, ve ameliyat öncesi yakınmaların operasyonlar sonrası erken dönemde tüm hastalarda normale döndüğü tespit edildi.

Olguların ortalama hastanede kalış süresi  $6,1 \pm 1,9$  gün, ortalama takip süresi  $45,3 \pm 28$  aydı (dağılım: 5-92 ay). KSB yapılan hastaların bir tanesinde 34. ayda; SSB yapılan iki hastada 4. ve 22. aylarda greft tıkanıklığı tespit edildi (Şekil 1). Greft tıkanıklığı meydana gelen hastaların operasyonlarında kullanılan greft tipi PTFE idi. KSB yapılan ve iskemik kalp yetmezliği, mitral ve triküspit kapak yetersizlikleri olan bir hastanın kontrol anjiyografisinde difüz sol anterior desendan arter stenozu vardı ve ITA dolumu yoktu. Bundan dolayı subklavyan arterin yeniden revaskülarizasyonu yapılmadı. Bu hasta takiplerinde kalp yetmezliği nedeniyle tekrar tekrar hospitalize edildi. Diğer iki hasta PTA/stent implantasyonu için tekrar değerlendirildi; birinci hastaya PTA/stent işlemi başarıyla yapılabilir; fakat ikinci hasta için işlemin uygun olmadığı düşünülerek hastaya tekrar operasyon önerildi. Hasta operasyonu kabul etmedi ve medikal tedavi ile takibine devam edildi.

## TARTIŞMA

KSCS'de, ITA akımını etkin hale getirip koroner dolaşımın sağlanması ve miyokardiyal isteminin önlenmesi için ekstra-anatomik baypas yöntemleri kullanılabilir. Çalışmamızda, KSCS nedeniyle KSB uygulanan hastalarda greft açıklık oranı %80 (4 hasta) iken, SSB uygulanan hastalarda greft açıklık oranı %33,3 (1 hasta) idi.



ŞEKİL 1: Greft açıklık oranları ve takip periyotları.

KSB: Karotikosubklavyen baypas; SSB: Subklavyen subklavyen baypas.

ITA, KABG'de arteriyel greftler arasında en sık kullanılan ve uzun dönem sonuçları en iyi bilinen grefttir. Bu greftin uzun dönem takipte nadir görülen bir komplikasyonu KSCS'ye yol açan subklavyan arter başındaki darlıktır. Subklavyan arterde mevcut olan darlık veya tıkanıklık, ITA'nın etkinliğini ciddi derecede azaltarak iskemik kardiyomyopatiye varabilen katastrofik sonuçlar doğurabilir. Farklı çalışmalarda da KSCS insidansı %3,4, ve KABG geçiren hastalarda proksimal subklavyan arter darlığının görülme sıklığı %0,5-15 olarak bildirilmiştir.<sup>3,4</sup> Yakın zamanda yapılan bir çalışmada da, izole koroner revaskülarizasyonu yapılacak hastalarda ciddi sol subklavyan arter tıkanıklığı prevalansı %2,5 olarak belirlenmiştir.<sup>5</sup> Her ne kadar koroner arter hastalığı ile subklavyan arter hastalığının birlikte görülme oranı yüksek olmasa da, elektif cerrahi yapılacak tüm hastaların subklavyan arter hastalığı olup olmadığı araştırılmalıdır.

Subklavyan arter tıkanıklığı olan hastaların klinik seyirleri asemptomatiktir. Bununla beraber koroner arter hastalığı olan hastalarda subklavyan arter tıkanıklığının tespit edilebilmesi önemlidir. KABG planlanan hastalarda radial ve brakial arter pulsasyonlarının muayenesi, subklavyan arter hastalığı için fikir verici olabilir. Bununla beraber rutin olarak yapılması gerektiğini düşündüğümüz her iki üst ekstremitede kan basıncı ölçümü de subklavyan arter hastalığı varlığını anlamamıza yardımcı olabilir; fakat yaygın aterosklerotik damar hastalığı olan hastalarda her iki üst ekstremitede ölçülen kan basınçları farklı olmayabilir.<sup>6</sup> Subklavyan arter hastalığının tanısını kesinleştirmek için

Doppler ultrasonografi, bilgisayarlı tomografi anjiyografi, manyetik rezonans anjiyografi veya konvansiyonel anjiyografi uygulanabilir. İnvaziv olmayan bir tetkik olan Doppler ultrasonografi ile hemodinamik ölçümler yapılabilir ve ipsilateral vertebral arter kan akımının, stenotik subklavyan arterin distalindeki intralüminal basıncın azalmasına bağlı, ters yöne dönmesinin tespit edilmesi bu sendrom için oldukça özgüldür. Doppler ultrasonografi tanı için ilk tercih edilecek yöntemdir. Ayrıca KSÇS olan hastalarda transtorasik Doppler ultrasonografi ile ITA'da ortaya çıkan ters akım gösterilebilir.<sup>7</sup> Konvansiyonel anjiyografi ile, subklavyan arter ve ITA, koroner arterlerle beraber, eş zamanlı değerlendirilebilir. Anjiyografi cerrahi veya endovenöz girişimler için anatomik bilgi vermesinin yanında, düşük derecede nefrotoksisite ve kontrat madde alerji riskleri olan invaziv bir tetkiktir. Ancak anjiyografide ters ITA akımının gösterilmesi KSÇS tanısı için altın standarttır.<sup>7</sup> Hastalarımızın hepsinde göğüs ağrısı olduğu için tüm hastalarımıza anjiyografi çekildi ve ITA' da meydana gelen ters akım gösterildi, daha sonra subklavyan arter hastalığı da eş zamanlı olarak ortaya konuldu. Bazı merkezler rutin olarak koroner anjiyografi sırasında proksimal subklavyan arter anjiyografisi de yapmaktadır.<sup>2</sup> Bilgisayarlı tomografi ve manyetik rezonans anjiyografi ile tüm arkus aorta ve dallarının anatomisi eksiksizce ortaya konulabilir ve cerrahi girişim için önemli bilgiler sağlayabilir. Ayrıca kardiyak manyetik rezonans görüntüleme yapıp faz-kontrast akım haritalaması ile her iki ITA ve vertebral arterlerdeki akım yönleri belirlenerek, bu sendrom tespit edilebilir.<sup>8</sup>

KSÇS tanısı konulabilmesi kadar tanının hangi zaman aralığında konulduğu da önemlidir ve tedavinin seyrini değiştirebilir. KABG yapılmadan önce tanı alan hastalarda eş zamanlı subklavyan arter revaskülarizasyonu yapılabilir.<sup>9-11</sup> Bununla beraber sağ taraflı ITA, serbest ITA grefti, radyal arter grefti veya sadece ven grefti kullanılabilir; fakat subklavyan arter tamiri yapılan hastalarda uzun dönem sağkalımı arttırmak ve geç dönemde istenmeyen kardiyak olay riskini azaltmak için, ipsilateral ITA greftinin kullanılması önerilmektedir.<sup>10,11</sup> Eğer KABG operasyonundan daha sonra subklav-

yan arter hastalığı gelişmiş ve tanısı konmuşsa, daha farklı girişimler planlanabilir. Bizim hastalarımızda KABG operasyonundan ortalama olarak 5,45 yıl sonra KSÇS ortaya çıkmış ve hastalarda semptomlar oluşturmuştur. Literatürde de ortalama süreleri 5,8 yıl ile 7,8 yıl arasında değişen benzer bildirimler vardır.<sup>12,13</sup>

Subklavyan arterlere yönelik uygulanan PTA/stent işlemleri yüksek uygulanabilirlik ve düşük komplikasyon oranlarına sahiptir. Buna rağmen bu işlemin orta dönem sonuçlarına bakıldığında, 5 yıllık birincil açıklık oranları %67-70 iken, 10 yıllık açıklık oranı %49 civarındadır.<sup>14,15</sup> Biz, kliniğimize başvuran hastalarda ilk değerlendirmede PTA/stent uygulaması çok uygun olmadığından, ekstra-anatomik baypas yöntemlerini tercih ettik. KSB operasyonun 5 yıllık birincil açıklık oranları %96-100 arasında değişmektedir.<sup>16,17</sup> SSB operasyonunun ise 5 yıllık birincil açıklık oranları KSB operasyonunun oranları kadar yüksek olmayıp %86,5 civarındadır.<sup>18</sup> Hastalarımızdan SSB operasyonu yapılan 2 tanesinin; KSB operasyonu yapılan 1 tanesinin greftleri tıkalıdır.

Ekstra-anatomik baypas yöntemlerinin mortalite ve morbidite oranları düşüktür.<sup>16-19</sup> Bizim hastalarımızdan bir tanesinde geçici üst ekstremité parezisi oldu ve yaygın iki taraflı kritik iliyak hastalığı olan bir hastamızda yapılan baypas greftinin çalıştığı tespit edilmesine rağmen, hasta miyokard enfarktüsü nedeniyle eksitus oldu.

KSÇS nedeniyle subklavyan arter revaskülarizasyonu yapılan hastalarda yakın takip esastır. Kliniğimizde greft açıklığını 6 ayda bir tekrarlanan Doppler ultrasonografi ile kontrol etmekteyiz. Bu tetkikin kolay ve ucuz olması, ayrıca invaziv olmaması avantajıdır; fakat deneyimli kişiler tarafından yapılmalıdır. Bununla beraber konvansiyonel anjiyografi, bilgisayarlı tomografi anjiyografi, sestamibi sintigrafi de uygulanabilir.<sup>2</sup>

Çalışmamızın limitasyonlarını hasta sayısının azlığı, cerrahi işlemlerin 2-3 cerrah tarafından yapılması, ve uygulanan ekstra-anatomik revaskülarizasyon yöntemi ve kullanılan greft tipinin cerrahın tercihine göre belirlenmesi olarak sıralayabiliriz.

## SONUÇ

ITA' nın uzun dönem sonuçları ile ilgili nadir görülen fakat hastanın mortalite, morbidite ve yaşam kalitesini etkileyen önemli bir sorun subklavyan arter darlığına bağlı KSÇS'dir. Hem hastalar hem de cerrahlar için önemli bir problem yaratabilen bu sorun, KAGB planlanan hastalarda, operasyon öncesinde subklavyan arter ve ITA'nın görüntüleme

yöntemleri ile değerlendirilmesi ile en başta çözülebilir. PTA/stent işlemine uygun olmayan ve KSÇS mevcut olan hastalarda ekstra-anatomik baypas seçenekleri ITA ve miyokard revaskülarizasyonu için tercih edilebilir.

## Çıkar Çatışması

*Yazarlar herhangi bir çıkar çatışması veya finansal destek bildirmemiştir.*

## KAYNAKLAR

- Carrascal Y, Arroyo J, Fuertes JJ, Echevarría JR. Massive coronary subclavian steal syndrome. *Ann Thorac Surg* 2010;90(3):1004-6.
- Takach TJ, Reul GJ, Cooley DA, Duncan JM, Livesay JJ, Ott DA, et al. Myocardial thievery: the coronary subclavian steal syndrome. *Ann Thorac Surg* 2006;81(1):386-92.
- Lobato EB, Kern KB, Bauder-Heit J, Hughes L, Sulek CA. Incidence of coronary -subclavian steal syndrome in patients undergoing noncardiac surgery. *J Cardiothorac Vasc Anesth* 2001;15(6):689-92.
- Palchik E, Bakken AM, Wolford HY, Saad WE, Davies MG. Subclavian artery revascularization: an outcome analysis based on mode of therapy and presenting symptoms. *Ann Vasc Surg* 2008;22(1):70-8.
- Hwang HY, Kim JH, Lee W, Park JH, Kim KB. Left subclavian artery stenosis in coronary artery bypass: prevalence and revascularization strategies. *Ann Thorac Surg* 2010;89(4):1146-50.
- Takach TJ, Reul GJ, Cooley DA, Duncan JM, Livesay JJ, Gregoric ID, et al. Brachiocephalic reconstruction I: operative and long-term results for complex disease. *J Vasc Surg* 2005;42(1):47-54.
- Vecera J, Vojtisek P, Varvarovský I, Lojik M, Másová K, Kvasnicka J. Non-invasive diagnosis of coronary-subclavian steal: role of Doppler ultrasound. *Eur J Echocardiogr* 2010;11(9):E34.
- Karakulak UN, Kose IC, Evranos B, Okutucu S, Hazirolan T, Aytemir K, et al. Multimodality imaging of coronary-subclavian-vertebral steal syndrome. *Circulation* 2012;125(2):e241-3.
- Kıralı K, Mansuroğlu D, Erentuğ V, Şişmanoğlu M, Kaya E, Akıncı E, et al. [Combined revascularization of subclavian artery and coronary artery.] *Turkish J Thorac and Cardiovasc Surg* 2000;8(4):777-80.
- Takach TJ, Reul GJ, Gregoric I, Krajcer Z, Duncan JM, Livesay JJ, et al. Concomitant subclavian and coronary artery disease. *Ann Thorac Surg* 2001;71(1):187-9.
- Ochi M, Hatori N, Hinokiyama K, Saji Y, Tanaka S. Subclavian artery reconstruction in patients undergoing coronary artery bypass grafting. *Ann Thorac Cardiovasc Surg* 2003;9(1):57-61.
- Bryan FC, Allen RC, Lumsden AB. Coronary-subclavian steal syndrome: report of five cases. *Ann Vasc Surg* 1995;9(1):115-22.
- Elian D, Gerniak A, Guetta V, Jonas M, Agranat O, Har-Zahav Y, et al. Subclavian coronary steal syndrome: an obligatory common fate between subclavian artery, internal mammary graft and coronary circulation. *Cardiology* 2002;97(4):175-9.
- Song L, Zhang J, Li J, Gu Y, Yu H, Chen B, et al. Endovascular stenting vs. extrathoracic surgical bypass for symptomatic subclavian steal syndrome. *J Endovasc Ther* 2012;19(1):44-51.
- AbuRahma AF, Bates MC, Stone PA, Dyer B, Armistead L, Scott Dean L, et al. Angioplasty and stenting versus carotid-subclavian bypass for the treatment of isolated subclavian artery disease. *J Endovasc Ther* 2007;14(5):698-704.
- AbuRahma AF, Robinson PA, Jennings TG. Carotid-subclavian bypass grafting with polytetrafluoroethylene grafts for symptomatic subclavian artery stenosis or occlusion: a 20-year experience. *J Vasc Surg* 2000;32(3):411-8.
- Kara İ, Köksal C, Boyacıoğlu K, Uslu Z, Büyükbayrak F, Çakalağaoğlu C, et al. [The early and midterm results of carotid-subclavian and subclavian-subclavian bypass in the treatment of subclavian steal syndrome]. *Turkish J Thorac and Cardiovasc Surg* 2012;20(4):761-7.
- Mingoli A, Sapienza P, Feldhaus RJ, Bartoli S, Palombi M, di Marzo L, et al. Long-term results and outcomes of crossover axilloaxillary bypass grafting: A 24-year experience. *J Vasc Surg* 1999;29(5):894-901.
- Çınar B, Enç Y, Kösem M, Göksel O, Öztekin İ, Bakır İ, et al. [Occlusive disease of subclavian artery: subclavian and coronary steal syndrome]. *Turkish J Thorac and Cardiovasc Surg* 2005;13(1):41-5.