

İnfrainguinal Arteriyel Revaskülarizasyonda Çok Katmanlı Hibrid PTFE Vasküler Greft: İlk Klinik Sonuçlar

Multilayer Hybrid PTFE Vascular Graft in Infringuinal Arterial Revascularization: First Clinical Results

Vedat BAKUY,^a
Orçun ÜNAL,^b
Metin GÜRSOY,^a
Mustafa SEREN,^c
Ebru BAL POLAT,^a
İbrahim Gürkan KÖMÜRÇÜ,^a
Mehmet ATAY,^a
Ahmet AKGÜL^a

^aKalp ve Damar Cerrahisi Kliniği, Bakırköy Dr. Sadi Konuk Eğitim ve Araştırma Hastanesi,
^bKalp ve Damar Cerrahisi Kliniği, Yedikule Göğüs Hastalıkları ve Göğüs Cerrahisi Eğitim ve Araştırma Hastanesi, İstanbul
^cKalp ve Damar Cerrahisi Kliniği, Dışkapı Yıldırım Beyazıt Eğitim ve Araştırma Hastanesi, Ankara

Geliş Tarihi/Received: 27.03.2013
Kabul Tarihi/Accepted: 20.05.2013

Yazışma Adresil/Correspondence:
Vedat BAKUY
Bakırköy Dr. Sadi Konuk Eğitim ve Araştırma Hastanesi,
Kalp ve Damar Cerrahisi Kliniği, İstanbul,
TÜRKİYE/TURKEY
vedatbakuy@yahoo.com

doi: 10.9739/uvcd.2013-35376

Copyright © 2013 by
Ulusal Vasküler Cerrahi Derneği

ÖZET Amaç: Alt ekstremitede periferik arteriyel dolaşım bozukluğu bulunan hastalarda revaskülarizasyon için uygun olog venler bulunmadığında, prostetik greftler kullanılır. Kliniğimizde bu amaçla kullanılmakta olan çok katmanlı (örgü polyester tekstil kaplı) hibrit ePTFE vasküler greftin (FUSION Vascular Graft, MAQUET, ABD) özellikleri ve erken dönem sonuçlarının bu çalışma ile ilk defa sunulması amaçlanmıştır. **Gereç ve Yöntemler:** Bu çalışmaya Ocak 2012-Ocak 2013 tarihleri arasında alt ekstremitede revaskülarizasyonu amacıyla kliniğimizde operasyona alınan ve olog safen ven greftlerine uygun olmayan 32 hasta dahil edildi. Yirmi dokuz hastaya infrainguinal diz üstü femoropoliteal bypass (2 hastada bilateral), 3 hastaya da femoral arter greft interpozisyonu yapıldı. Hastalar postoperatif dönemde lokal komplikasyonlar ve 6. ayda greft açıklığı yönünden Doppler ultrasonografi ve bilgisayarlı tomografi anjiyografi ile değerlendirildi. **Bulgular:** Antiagregan tedavisi 6. ayda bırakan ve distal yatağı kötü olan bir hasta haricinde greft oklüzyonu saptanmadı. Bu hastada trombektomi ile sekonder açıklık sağlandı. Ortalama 8,2 aylık takip süresinde diğer hastaların tüm greftleri patent idi ve lokal komplikasyonlara rastlanmadı. **Sonuç:** Çok katmanlı hibrit polyester kaplı PTFE greft, erken dönemde düşük lokal komplikasyon ve oklüzyon oranları ile alt ekstremitede revaskülarizasyonu için uygun safen ven bulunmayan hastalarda tercih edilebilecek alternatif protez greftir.

Anahtar Kelimeler: İskemi; periferik arteriyel hastalık; politetrafloroetilen (PTFE); polyester; damar açıklıklımı

ABSTRACT Objective: Prosthetic grafts are used for revascularization of lower extremity peripheral arterial insufficiency disease where an autologous saphene vein conduit does not exist. We have been using multi-layered (knit polyester textile coated) hybrid ePTFE vascular graft (FUSION Vascular Graft, MAQUET, USA) in patients without suitable autologous vein conduit, and this study aims to report graft characteristics and patency rates for the first time in the literature. **Material and Methods:** Between January 2012 and January 2013, 32 patients who were operated for lower extremity revascularization and did not have a suitable vein conduit were included in this study. Twenty nine patients had infringuinal above-knee femoropopliteal bypass (2 patients had bilateral bypass) and 3 had femoral artery graft interposition. Patients were examined for local complications at the postoperative period and graft patency was evaluated at the 6th month with Doppler ultrasonography and computerized tomography angiography. **Results:** Graft occlusion was detected in one patient who had poor distal run-off and discontinued his antiagregant medications after 6 months. Secondary patency was also achieved with thrombectomy in this patient. Other patients were followed for a median follow-up of 8.2 months, and all grafts were patent and local complications were not observed. **Conclusion:** Multilayer, hybrid, polyester covered PTFE grafts may be preferred as an alternative graft with low local complication and short term occlusion rates in patients without suitable saphenous vein conduit for lower extremity revascularization.

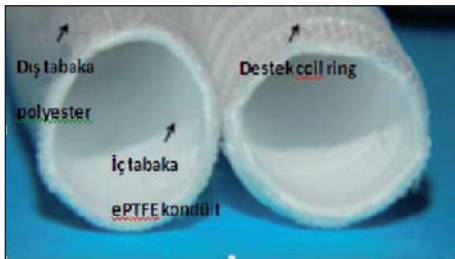Key Words: Ischemia; peripheral arterial disease; polytetrafluoroethylene (PTFE); polyesters; vascular patency

Damar Cer Derg 2013;22(2):175-81

Aterosklerozun neden olduğu periferik arteriyel dolaşım bozukluğu kardiyovasküler hastalıklar arasında önemli bir morbidite nedenidir. Semptomların iyileşmesi ve ekstremitenin kurtarılması için distal arterlere yapılan bypass cerrahisinin en iyi yöntem olduğu bilinmektedir.¹ İnfrainguinal arteriyel bypass cerrahisinde, otolog safen ven greftleri (SVG) tatmin edici açıklık oranları ile özellikle diz altı ve tibial arter hedef damarlarında tercih edilen greft olmuştur.

Otolog venlerin yeterli uzunlukta olmadığı ya da yapısal olarak uygun bulunmadığı hastalarda, prostetik greftler; expanded politetrafluoroetilen [ePTFE] veya polyester [Dacron] kullanılmaktadır.^{2,3} Kanama, greft enfeksiyonu, yalancı anevrizma oluşumu ve ven greftleriyle kıyaslandığında yüksek trombojenitenin neden olduğu erken prostetik greft trombozları en sık morbidite nedenlerindedir.⁴ Politetrafluoroetilen greftler safen ven ile kıyaslandığında, bu greftlerin açık kalım oranları düşük kalmaktadır.⁵ Albers ve ark. dizaltı PTFE greftleme sonuçlarını içeren 40 çalışmanın metaanalizini yapmışlar ve bir yıllık primer ve sekonder açık kalım oranlarını %59 ve %66 olarak bulmuşlardır.⁶ Dacron greftlerin ise PTFE ile karşılaştırıldıklarında özellikle diz üstünde benzer sonuçlar ile diğer bir alternatif olabileceği belirtilmiştir.

Günümüzde halen ideal bir bypass grefti mevcut değildir ve geliştirilen farklı özellikteki greft materyalleri ile bypass ameliyatları uygulanmaktadır. Kliniğimizde de son dönemde uygun SVG bulunamadığı infrainguinal femoropopliteal bypass operasyonlarında çok katmanlı (örgü polyester tekstil kaplı) hibrid ePTFE vasküler greft (FUSION Vascular Graft, MAQUET, ABD) (Resim 1) kullanılmaktadır. Literatürde, bu greftin periferik arte-



RESİM 1: Fusion ringli ve ringsiz vasküler greft.

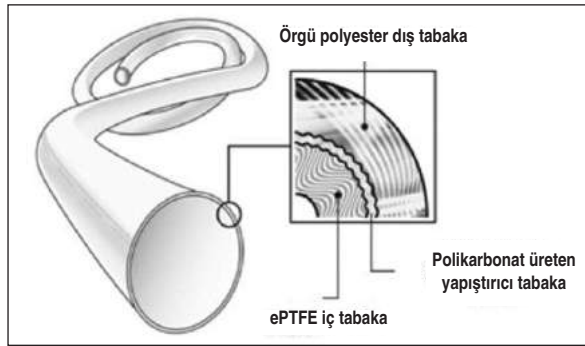
riyel revaskülarizasyondaki özellikleri ile primer ve sekonder açık kalım oranlarına ilişkin yayınlanmış bir analiz bulunmamaktadır. Bu çalışmada, infrainguinal, diz üstü femoropopliteal bypass için uygun SVG bulunmayan hastalarda kullandığımız hibrid, çok katmanlı olarak tanımlanan greftin primer açık kalımının ve erken dönem sonuçlarının değerlendirilmesi planlanmıştır.

GEREÇ VE YÖNTEMLER

Ocak 2012-Ocak 2013 tarihleri arasında kliniğimizde alt ekstremitte revaskülarizasyonu amacıyla operasyona alınan ve otolog SVG'ye uygun olmayan veya bulunmayan 32 hasta lokal etik kurul onayı ile aydınlatılmış onamları alınarak çalışmaya dahil edildi. Renal yetmezlik, dekompanse kalp yetmezliği ve Burger hastalığı olanlar çalışma dışı bırakıldı. Hastaların yaş, cinsiyet ve ateroskleroz risk faktörleri (hipertansiyon, diabetes mellitus, hiperkolesterolemi, koroner arter hastalığı öyküsü ve sigara içimi) bilgileri kaydedildi. Diz üstü femoropopliteal bypass 29 hastaya uygulandı. Bu hastalardan ikisine aynı seansta bilateral femoropopliteal greftleme yapıldı. İki hastaya ateşli silah ve delici kesici alet yaralanması, bir hastaya ise girişim sonrası femoral arterde oluşan iyatrojenik bilateral diseksiyon nedeniyle greft interpozisyonu yapıldı (Şekil 1). Sekiz hastada periferik anjiyografi ile tanı konulurken, diğer hastalarda tanı preoperatif Doppler ultrasonografi (USG) ve bilgisayarlı tomografi (BT) anjiyografi ile kondu.

Periferik arter hastalığı (PAH) nedeniyle femoropopliteal bypass yapılan hastalarda cerrahi endikasyon, Fontaine sınıflaması ile belirlenen klinikle konarken, 4 olgunun 100 metreden kısa kladikasyon mesafesi, 17 olgunun istirahat ağrısı, 8 olgunun ise minör iskemik yara veya gangreni mevcuttu. Yaralanma nedeniyle opere edilen hastalarda ise klinik veya anjiyografik olarak anlamlı lezyon yoktu. Bilateral femoral arter rekonstrüksiyonu yapılan hastada ise intima diseksiyonu saptanarak, bifurkasyon seviyesinde greft interpoze edildi. Girişim öncesinde bu hastaya diz altı seviyede perkutan anjioplasti stent implantasyonu yapılmıştı.

Tüm hastalar genel anestezi altında ameliyat edildi. Femoropopliteal bypass yapılan hastalarda



ŞEKİL 1: Hibrid greftin kesit görüntüsü.

proksimal anastomoz ana femoral artere, ve distal anastomoz diz üstü popliteal artere uç-yan devamlı dikiş tekniği ile yapıldı. Altı hastanın anastomoz yapılan distal arteriotomi bölgesine endarterektomi uygulanırken, yaka veya yama gibi ek tekniklere ihtiyaç duyulmadı. Proksimal ve distal anastomozlarda 6/0 polipropilen dikiş materyali kullanıldı. Anestezi indüksiyonu ile birlikte birinci kuşak sefalosporin (sefazolin sodyum) verildi ve üç gün devam edildi. İnsizyon sonrasında 100 U/kg unfraksiyone heparin uygulandı ve operasyon sonunda nötralize edilmedi.

Postoperatif 1. günde klopidogrel ve asetilsalisilik asit ile oral idame tedavisine geçildi. Klopidogrel 6. ayın sonunda kesildi. Greft materyali olarak tüm hastalarda 8 mm, çok katmanlı (örgülü, polyester tekstil kaplı), ringli, hibrid ePTFE vaskü-

ler greft (FUSION Vascular Graft, MAQUET, USA) kullanıldı (Şekil 1). Greft açıklığı 6. ayda renkli Doppler USG ile kontrol edilirken, gerektiğinde BT anjiyografi ile vasküler yapılar ve greft açıklığı değerlendirildi.

İSTATİSTİKSEL ANALİZ

Bu çalışmada Statistical Package for the Social Sciences (SPSS Inc., Chicago, Illinois, ABD) 16.0 programı kullanıldı. Sürekli değişkenler ortalama \pm standart hata ile gösterildi. Kategorik değişkenler ise sayı (n) olarak verildi.

BULGULAR

Çalışmaya dahil edilen hastaların demografik verileri ve risk faktörleri Tablo 1'de özetlenmiştir. Operasyon sonrası dönemde hastaların ortalama takip süresi 8,2 ay (dağılım 6-13 ay) idi. Olgular postoperatif 1., 3. gün ve ikinci haftanın sonunda periferik arter muayenesi yapılarak, yüzeysel-derin yara yeri enfeksiyonu, cilt-altı ve kas içi hematoma, seroma ve geç yara iyileşmesi açısından değerlendirilmiştir.

Postoperatif dönemde bir hastada, iki taraflı femoral insizyon yerlerinde gelişen cilt ve ciltaltını içeren enfeksiyon saptandı. Bu olguda endovasküler girişim sonrasında, yüksek profilli femoral sheath (20 ve 24 F) kullanımına bağlı gelişen bilateral femoral iyatrojenik diseksiyon meydana gelmişti ve her iki ana femoral arter ve yüzeysel femoral arter

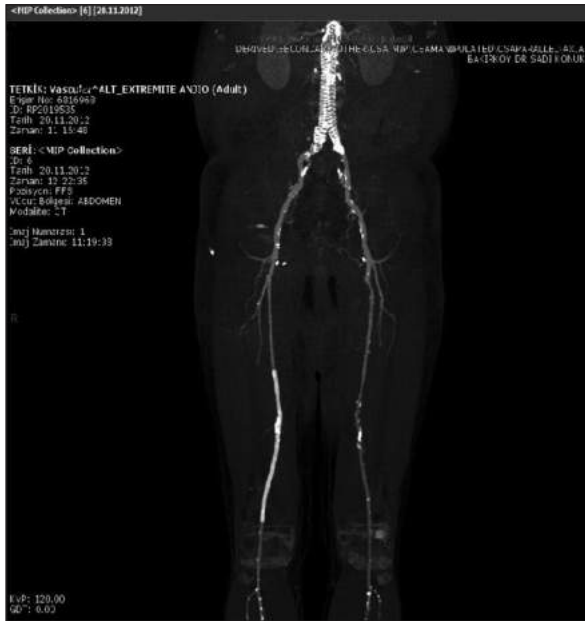TABLE 1: Çalışmaya alınan hastaların grubunun karakteristik özellikleri.

	Femoro-popliteal Bypass (n=29)	Femoral arter greft interpozisyonu (n=3)
Yaş	54,36 \pm (9,64)	41,15 \pm (18,24)
Cinsiyet E/K	23/6	3/0
Hipertansiyon (Sistolik KB>140 mmHg)	15	1
Sigara kullanımı	12	2
Hiperlipidemi	17	1
Diabetes mellitus (İnsulin bağımlı)	8	1
KOAH	7	1
Koroner Arter Hastalığı	11	1
Distal tutumlu periferik arter hastalığı	9	-
İskemik cilt lezyonları	7	-
Gangren	4	-
Ayak bileği-kol indeksi	0,42 \pm (0,28)	-

E/K: Erkek/Kadın; KB: Kan basıncı; KOAH: Kronik obstrüktif akciğer hastalığı.

arasına yaklaşık 6 cm greft interpozisyonu yapılarak, derin femoral arter buton şeklinde grefte uç-yan anastomoz edildi. Ameliyat sonrası 3. günde insizyon yerlerinden akıntı olması ve yara iyileşmesinin gecikmesi üzerine, her iki insizyon revize edildi ve vakum destekli yara kapama sistemi tedavisi (VAC) uygulandı. On birinci günde tablo geriledi, primer sütüre edilerek, oral antibiyotik ile hasta taburcu edildi ve kontrollerinde patent greft BT anjiyografi ile teyit edildi (Resim 2). Geri kalan hastaların takiplerinde tedavi gerektirecek enfeksiyon, hematoma, perigraft seroma veya yalancı anevrizma gibi erken dönem lokal komplikasyonlar saptanmadı.

Altıncı ayın sonunda tüm hastalarda greft ve distal akım özellikleri renkli Doppler USG ile kontrol edildi. Endarterektomi yapılan beş hastada ek olarak BT anjiyografi ile anastomoz bölgesi ve distal akım değerlendirildi. Femoro-popliteal bypass yapılan 29 olguda da greftin açık olduğu görüldü. Graft interpozisyonu yapılan hastalardan bifurkasyon rekonstrüksiyonu yapılan hastanın sol bacak femoral greftinde distal uçta, kliniğe yansımayan, renkli Doppler USG'de bifazik akım paterni veren daralma saptandı. Ek girişim yapılmayan hasta yedinci ayında takip edilmektedir.



infrainguinal bypass cerrahisinde kullanılacak en ideal greft arayışı sürmektedir. Ekstremitenin revaskülarizasyonu amacıyla periferik arter bypass cerrahisinde kullanılan greft materyalleri doku ve protez greftler olarak ikiye ayrılır. Doku greftleri kendi içerisinde otolog, homolog ve heterolog olarak üçe ayrılırken, protez greftlerin ise klinikte polietilen tereftalat (Dacron), expanded politetrafloroetilen (ePTFE) ve daha az sıklıkta poliüretan polimerlerinden üretilmiş çeşitleri kullanılır.^{10,11} En ideal grefte ulaşma çabasının devam ettiği günümüzde otolog SVG, ekstremitenin revaskülarizasyonunda enfeksiyona dayanıklı olması, katlanabilir olması, daha az trombojen olması, maniplasyona uygunluğu, uzun süre canlılığını koruması, difüzyonla beslenmesi ve elde etme kolaylığı gibi avantajları neticesinde, kısa ve uzun dönem sonuçları ile diğer greft materyallerine üstünlüğünü sürdürmektedir.^{3,4} Otojen kol venleri, allojenik venler, gluteraraldehit ile stabilize edilmiş insan umbilikal veni ve sığır mezenterik ven greftleri, kullanılabilen diğer doku greftlerindedir.

PTFE prostetik greftleri günümüzde cerrahlar tarafından, otolog SVG'ye alternatif arayışı içinde, özellikle infrainguinal bypasslarda en çok tercih edilen materyaller olarak öne çıkmaktadır. Johnson ve Lee, 265 hastada randomize olarak diz üstü femoropopliteal bypassta kullandıkları PTFE greftleri otojen greftlerle karşılaştırmış, primer açık kalım oranları 2 ve 5 yılda safen ven için %81 ve %73, PTFE için %69 ve %39 olarak saptamıştır.¹² Birçok benzer sonuçlara sahip karşılaştırmalı çalışmaların neticesinde primer açık kalım oranlarını iyileştirmek için yapılan endüstriyel çalışmalar ile konvansiyonel PTFE/ePTFE üzerinde endoluminal ve yapısal modifikasyonlar geliştirilmiştir.

PTFE greft materyalinin yabancı yüzey olarak algılanması koagülasyon kaskadını ve platelet aggregasyonu tetikler. Bu durumun önüne geçmek için karbon kaplı yüzeye sahip greftler üretilmiştir. Kritik bacak iskemisi olan hastalarda standart PTFE ile karşılaştırılan karbon kaplı greftlerin, 36 aylık takipleri sonucunda primer, sekonder açıklık ve ekstremitenin kurtarılmasında istatistiksel anlamlı bir fark görülmemiştir (kaplı grupta %33, %43, %67'ye karşı, standart grupta %30, %38, %58).¹³

Trombojenitenin azaltılması amacıyla greftin iç yüzeyine düşük miktarda heparin molekülünün kovalanarak bağlanması konsepti geliştirilmiştir. Heparin kaplı (hk) PTFE greft ile alt ekstremitte bypass uygulanan 240 hastanın sonuçlarının SVG kullanılan 110 hasta ile karşılaştırıldığı çalışmalarda, Daenens ve ark. primer açık kalımı 1 ve 2 yıl sonunda diz üstü femoropopliteal bypasslarda hk-PTFE greftler için %92 ve %83, ve SVG için %91 ve %80 gibi benzer oranlarda elde etmiş ve ekstremitenin kurtarılması açısından iki grup arasında 2 yıl sonunda anlamlı bir fark saptamamışlardır.¹⁴ Lindholt ve ark. ise randomize, çift kör ve kontrollü olarak yaptıkları çok merkezli çalışmalarında, hk-PTFE ve standart PTFE kullanılan bypasslarda sırasıyla primer açıklığı %86,4'e %79,9, sekonder açıklığı %88'e %81 bulmuşlardır.¹⁵ Araştırmacılar hk-PTFE greftlerin primer greft yetmezliği riskini %37 azalttığını belirtmişler ve alt grup analizinde ise kritik bacak iskemisinde yapılan femoro-popliteal bypass operasyonlarında %50 risk azalması sağlandığını göstermişlerdir.¹⁵ Ancak unutulmaması gereken bir durum, tatmin edici açık kalım oranlarına rağmen, literatürde hk-PTFE greftlere bağlı olarak geliştiği gösterilen ve greftin çıkarılması ile düzelen heparine bağlı oluşan trombositopeni (HIT) vakalarının rapor edildiğidir.¹⁶

Greft tasarımında yapısal değişiklik ve gelişmeler ise genellikle distal anastomoz bölgesindeki intimal hiperplaziyi önlemeye yöneliktir. Bu amaçla üretilen greftin uç kısmında yer alan cuff konsepti, geometrik özelliği ile laminar akım paterninin korunduğu ve neointimal kalınlaşmayı önlediği fikrine dayanır. Yine bu düşünceden yola çıkarak son dönemde distal ucunda kaplı stent greft yer alan ve distal anastomozun ilerisine suture edilmeden yerleştirilerek balonla dilate edilen hibrid greftler de geliştirilmiştir. SVG ile karşılaştırıldığında, infrainguinal bypass cerrahisinde bu greftlerle kabul edilebilir primer açıklık ve ekstremitte kurtulma oranları rapor edilmiştir.^{17,18}

Çalışmamıza run-off yetersiz olan ve distal damar yatağı görüntülenemeyen hastalar dahil edilmemiştir. Bu nedenledir ki, erken dönemde distal vasküler yatağın yetersizliğine bağlı revizyon gerektirecek tıkanma bir hastada tespit edilmiştir. Çalış-

ma grubuna agresif debridman ve bakım gerektiren iskemik yara ve enfeksiyon tablosu bulunan hastalar alınmamıştır. Açık kalımın literatürdeki analizlere göre daha yüksek olmasında ve tedavi gerektiren lokal komplikasyonların bir hasta hariç görülmemesinde bu faktörlerin etkisi olduğu gibi, ikili antiplatelet tedavinin 6. aya kadar sürdürülmesinin de önemli olduğu düşünmekteyiz. Ancak antiplatelet terapinin cerrahi sonrası minör ve major kanama, hematoma, greft etrafında seroma, yabancı anevrizma, arteriovenöz ve lenfatik fistül oluşumuna ve artmış yara yeri enfeksiyonları gibi komplikasyonlara neden olabileceği veya predispoze edebileceği bilinmektedir.¹⁹ İnfringuinal bypass sonrası özellikle erken dönem greft yetmezliği sıklıkla uygunsuz manipülasyon, operatif teknik ve sterilitenin sağlanamamasından kaynaklanır. İdeal sentetik greftin özellikleri arasında en başta anti-trombojenik olması, enfeksiyona dirençli, kompresyona ve bükülmeye dayanıklı olması, sütür deliklerinden kanamaya izin vermemesi gelir. Çift katmanlı (PTFE ve polyeater) hibrid greft, kolay manipüle edilmesi ve uygun cerrahi teknik kullanıldığında sütür deliklerinden kanamayı minimize etmesi nedeniyle lokal komplikasyonlarının azaltılmasında ve standart greftlerden daha üstün açık kalım oranlarının elde edilmesinde umut vaat etmektedir.

Çalışmamızda yara yeri revize edilen hastada endovasküler girişim nedeniyle yapılan insizyon, cut-down sonrasında da arteriyel rekonstrüksiyon gerektiği için uzun süre açık kalmıştır. Takiben gelişen yüzeysel enfeksiyon, agresif debridman ve greft revizyonu gerektirmeden iyileşmiştir. Postoperatif dönemde greft çevresinde gelişen kan veya serum koleksiyonunun mikroorganizmalar için iyi bir besiyeri oluşturduğu bilinmektedir.²⁰

Kliniğimizde alt ekstremitte revaskülarizasyonunda SVG öncelikle kullanılmaktadır ve deneyimiz de literatür bilgilerine paralel olarak açık kalım oranlarının PTFE greftlere göre daha yüksek olduğu şeklindedir. Bunun yanında, özellikle tromboze greftleri olan, kritik bacak iskemisi bulunan ve diz altı distal bypass gerektiren çok sayıda hasta opere etmekteyiz. Enfekte açık yara, diyabetin neden olduğu komplikasyonlar ve kötü hijyen koşulları bu hastalarda önemli bir morbidite ve mortalite nedeni

olmakta, yatış süreleri ve tedavi maliyetleri artmaktadır. Bu nedenle protez greft kullanılan hastalarda enfeksiyona daha dirençli, kan veya lenf sıvısı koleksiyonuna daha az neden olan greft arayışımız neticesinde, yeni jenerasyon bu hibrid grefti gerek alt ekstremitte revaskülarizasyonunda gerekse diğer anatomic ve ekstraanatomic bypass ve interpozisyonlarda kullanılmaktayız. Ek olarak, açık kalp ve aort cerrahisinde kardiyopulmoner bypass için periferik arteriyel kanülasyon amacıyla greft uygulamamızda kolay manipüle edilebilmesi ve minimal sütür delik kanaması nedeniyle tercih etmekteyiz.

Halen dış yüzeyi knitted polyester ile kaplı olan ePTFE, Fusion greftinin (Maquet, Wayne, NJ) primer açıklık sonuçlarının karşılaştırıldığı iki çalışma yürütülmektedir. PERFECTION (Peripheral Bypass Grafting: Prospective Evaluation of Fusion Vascular Graft for Above Knee Targets) Status adı altında toplanan ilk 70 hastalık ön sonuçlar Haziran 2012'de Münih'te sunulmuş 1, 6, 12 aylık primer açıklık oranları sırasıyla %94,1, %88,7 ve %88,1 olarak bildirilmiştir. FINEST çalışması ise yeni geliştirilmiş heparin kaplı Fusion greftinin, standart ePTFE kaplı greftler ile primer, sekonder açıklık ve sütür delik kanamaları son noktalarında karşılaştırıldığı bir çalışmadır ve sonuçları henüz yayınlanmamıştır.

SONUÇ

Politetrafluoroetilen greftler, periferik arteriyel bypass prosedürlerinde en sık kullanılan sentetik greftler olsa da, uzun dönem açık kalım oranları otolog SVG kadar yüksek değildir. Alternatif greft tasarımları ve kaplı greftlerin üretimi ile lokal komplikasyonların ve sütür deliklerinden kanamaların azaltılması hedeflenmektedir. Bu amaçla geliştirilen ve sonuçları literatürde henüz yayınlanmamış yeni jenerasyon hibrid greftin kliniğimizdeki ilk uygulamalarında tatmin edici erken dönem sonuçlar tecrübe edilmiş olup, randomize kontrollü çalışmalar ile orta ve geç dönem sonuçların analiz edildiği daha güvenilir kanıtlara ihtiyaç duyulmaktadır.

Çıkar Çatışması

Yazarlar herhangi bir çıkar çatışması veya finansal destek bildirmemiştir.

KAYNAKLAR

1. Edwards WH, Mulherin JL Jr. The role of graft material in femorotibial bypass grafts. *Ann Surg* 1980 Jun;191(6):721-6.
2. Abbott WM, Green RM, Matsumoto T, Wheeler JR, Miller N, Veith FJ, et al. Prosthetic above-knee femoropopliteal bypass grafting: results of a multicenter randomized prospective trial. *Above-Knee Femoropopliteal Study Group. J Vasc Surg* 1997;25(1):19-28.
3. Klinkert P, Post PN, Breslau PJ, van Bockel JH. Saphenous vein versus PTFE for above-knee femoropopliteal bypass. A review of the literature. *Eur J Vasc Endovasc Surg* 2004;27(4):357-62.
4. Abbott WM. Prosthetic above-knee femoropopliteal bypass: indications and choice of graft. *Semin Vasc Surg* 1997;10(1):3-7.
5. Klinkert P, Schepers A, Burger DH, van Bockel JH, Breslau PJ. Vein versus polytetrafluoroethylene in above-knee femoropopliteal bypass grafting: five-year results of a randomized controlled trial. *J Vasc Surg* 2003;37(1):149-55.
6. Albers M, Battistella VM, Romiti M, Rodrigues AA, Pereira CA. Meta-analysis of polytetrafluoroethylene bypass grafts to infrapopliteal arteries. *J Vasc Surg* 2003;37(6):1263-9.
7. Şatiroğlu Ö, Bostan M, Çiçek Y, Çetin M, Bozkurt E. Periferik arter hastalığı yaygınlığıyla aterosklerotik risk faktörleri arasında ilişki. *Selçuk Üniv Tıp Derg* 2011;27(4):213-8.
8. Kurç E, Enç Y, Çınar B. Femoropopliteal bypass cerrahisinde greft seçiminiz ve uzun dönem patency sonuçlarımız. *Türk Göğüs Kalp Damar Cerrahisi Derg* 2000;8(2):616-8.
9. Karabay Ö, Karaçelik M, Yılık L, Tekin N, İriz AB, Kumdereli S, et al. İskemik periferik arter hastalığı: Bir tarama çalışması. *Türk Göğüs Kalp Damar Cerrahisi Derg* 2012;20(3):450-7.
10. Haimovici H. *Femoropopliteal Arteriosclerotic Occlusive Disease In: Haimovici's Vascular Surgery*. 4th ed. New York: Blackwell Science; 1996. p.605-31.
11. Wesolowski SA, Sauvage LR, Golaski WM, Komoto Y. Rationale for the development of the gossamer small arterial prosthesis. *Arch Surg* 1968;97(6):864-71.
12. Johnson WC, Lee KK. A comparative evaluation of polytetrafluoroethylene, umbilical vein, and saphenous vein bypass grafts for femoral-popliteal above-knee revascularization: a prospective randomized Department of Veterans Affairs cooperative study. *J Vasc Surg* 2000;32(2):268-77.
13. Kapfer X, Meichelboeck W, Groegler FM. Comparison of carbon-impregnated and standard ePTFE prostheses in extra-anatomical anterior tibial artery bypass: a prospective randomized multicenter study. *Eur J Vasc Endovasc Surg* 2006;32(2):155-68.
14. Daenens K, Schepers S, Fourneau I, Houthoofd S, Nevelsteen A. Heparin-bonded ePTFE grafts compared with vein grafts in femoropopliteal and femorocrural bypasses: 1- and 2-year results. *J Vasc Surg* 2009;49(5):1210-6.
15. Lindholt JS, Gottschalksen B, Johannesen N, Dueholm D, Ravn H, Christensen ED, et al. The Scandinavian Propaten trial-1-year patency of PTFE vascular prostheses with heparin-bonded luminal surfaces compared to ordinary pure PTFE vascular prostheses-a randomised clinical controlled multicentre trial. *Eur J Vasc Endovasc Surg* 2011;41(5):668-73.
16. Thakur S, Pigott JP, Comerota AJ. Heparin-induced thrombocytopenia after implantation of a heparin-bonded polytetrafluoroethylene lower extremity bypass graft: A case report and plan for management. *J Vasc Surg* 2009;49(4):1037-40.
17. Donker JM, Ho GH, Te Slaa A, de Groot HG, van der Waal JC, Veen EJ, et al. Midterm results of autologous saphenous vein and ePTFE pre-cuffed bypass surgery in peripheral arterial occlusive disease. *Vasc Endovascular Surg* 2011;45(7):598-603.
18. Ferretto L, Piazza M, Bonvini S, Battocchio P, Grego F, Ricotta JJ. ViPS (Viabahn Padova Sutureless) technique: preliminary results in the treatment of peripheral arterial disease. *Ann Vasc Surg* 2012;26(1):34-9.
19. Diener H, Larena-Avellaneda A, Debus ES. Postoperative complications in vascular surgery. *Chirurg* 2009;80(9):814-26.
20. Ernst CB, Campbell HC Jr, Daugherty ME, Sachatello CR, Griffen WO Jr. Incidence and significance of intraoperative bacterial cultures during abdominal aortic aneurysmectomy. *Ann Surg* 1977;185(6):626-33.