

# Endovasküler Abdominal Aortik Anevrizma Tamirlerinde Erken Dönem Sonuçları (6 Aylık Takip)

## Early Results of Endovascular Abdominal Aortic Aneurysm Repair (Six Months Follow Up)

Özcan GÜR,<sup>a</sup>  
Selami GÜRKAN,<sup>a</sup>  
Demet ÖZKARAMANLI GÜR,<sup>b</sup>  
Cavidan ARAR,<sup>c</sup>  
Turan EGE<sup>d</sup>

<sup>a</sup>Kalp Damar Cerrahisi AD,  
<sup>c</sup>Anesteziyoloji ve Reanimasyon AD,  
Namık Kemal Üniversitesi, Tıp Fakültesi,  
<sup>b</sup>Kardiyoloji Kliniği,  
Tekirdağ Devlet Hastanesi, Tekirdağ  
<sup>d</sup>Kalp Damar Cerrahisi AD,  
Trakya Üniversitesi Tıp Fakültesi, Edirne

Geliş Tarihi/Received: 04.12.2012  
Kabul Tarihi/Accepted: 24.01.2013

Yazışma Adresi/Correspondence:  
Özcan GÜR  
Namık Kemal Üniversitesi Tıp Fakültesi,  
Kalp Damar Cerrahisi AD, Tekirdağ,  
TÜRKİYE/TURKEY  
ozcangur@hotmail.com

**ÖZET Amaç:** Abdominal aort anevrizması, açık cerrahi teknikler ile tedavi edilebildiği gibi endovasküler olarak da tamir edilebilmektedir. Çalışmamızda, endovasküler aort tamiri yapılan olguların 6 aylık erken dönem sonuçlarını sunmayı amaçladık. **Gereç ve Yöntemler:** Kliniğimizde 2010-2012 mayıs tarihleri arasında endovasküler aort anevrizma tamiri yapılan 18 hasta çalışmaya alındı. Olgular işlem sonrası 1. ve 6. ay kontrollerine çağrılarak endoleak açısından değerlendirildi. Olguların komorbidite sebeplerine bakıldığında %38,9'u diyabetik (n:7), %77,8 hipertansif (n:14), %55,6 kronik obstruktif akciğer hastalığı (n:10), %16,7 malignite (n:3), %22,2'si koroner arter hastalığı (n:4), 1 olguda ise peritonit sebebiyle geçirilmiş batin cerrahisi mevcuttu. **Bulgular:** Olguların 4'ü kadın, 14'ü erkek toplam 18 hastaya endovasküler aort tamiri (EVAR) işlemi uygulandı. Hastaların yaş ortalaması 72,77±6,54 (min:62, max:82) olarak saptandı. Olguların 6 aylık takibinde mortalite gözlenmezken 1 olguda endoleak saptandı. **Sonuç:** EVAR işlemi açık cerrahi için yüksek riskli olgularda (ileri yaş, komorbidite varlığı, geçirilmiş batin cerrahisi) düşük mortalite ve morbidite oranları ile güvenli bir biçimde uygulanabilir. Daha kesin sonuçlar için uzun dönem takiplere ihtiyaç duyulmaktadır.

**Anahtar Kelimeler:** Endovasküler prosedürler; aort anevrizması, abdominal; ölüm oranı; morbidite

**ABSTRACT Objective:** Abdominal aortic aneurysm can be repaired using open surgical techniques as well as endovascular techniques. We aimed to present six months follow up of the cases with endovascular aortic repair. **Material and Methods:** Eighteen patients who had endovascular aortic aneurysm repair between May 2010-2012 in our clinic were included in study. Patients were evaluated at first and six month controls for endoleak. Among patients 38.9% were diabetic (n:7), 77.8% were hypertensive (n:14), 55.6% had chronic obstructive pulmonary disease (n:10), 16.7% had malignancy (n:3), 22.2% had coronary artery disease (n:4), and 1 patient had abdominal surgery due to peritonitis. **Results:** Endovascular aortic repair (EVAR) was applied to 18 patients (14 males; 4 females). The mean age was 72.77±6.54 (62-82) years. There were no mortality at six months follow up and one patient had endoleak. **Conclusion:** EVAR is a safe and useful treatment method for high risk surgical patients (elderly, comorbidity, prior abdominal surgery) and can be performed with low mortality and morbidity. Long term follow up studies are required for definite results.

**Key Words:** Endovascular procedures; aortic aneurysm, abdominal; mortality; morbidity

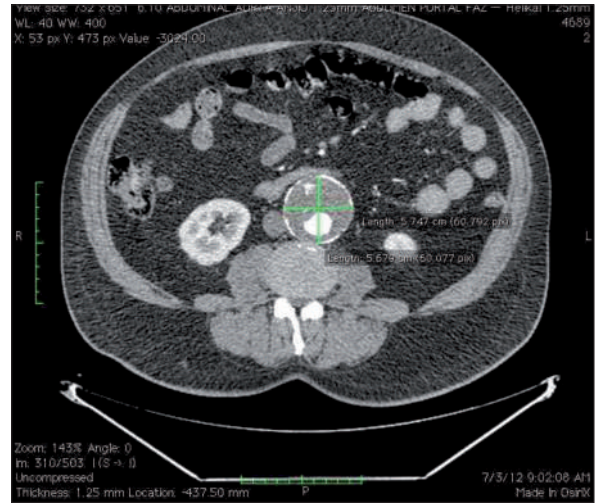
Damar Cer Derg 2013;22(1):26-30

Abdominal aort anevrizması (AAA) 65 yaş üstü erkek hastalarda % 5-10 oranında saptanmaktadır.<sup>1</sup> Hastaların birçoğu anevrizma rüptürü sonrası tespit edilebilmekte ve mortalite oranları yüksek seyretmektedir. Abdominal aort anevrizması bulunan olgularda açık cerrahi teknik ile prostetik greft kullanılarak aort anevrizması tamir edilmekte ve bu hastalarda operasyon mortalitesi %2-8 arasında değişmektedir.<sup>2</sup> Pro-

di ve ark.nın 1991 yılında aort anevrizmalarını endovasküler olarak tedavi ettiklerini yayınlamalarından sonra, endovasküler aortik anevrizma tamirleri açık tekniğe alternatif olmayı başlamıştır.<sup>3</sup> Kullanılan greftlerin teknik özelliklerinin gelişmesi ve kliniklerin bu konuda tecrübe kazanması özellikle yüksek riskli hasta grubunda tercih edilen bir tedavi yöntemi haline gelmesini sağlamıştır. Çalışmamızda, kliniğimizde 2010-2012 yılları arasında açık cerrahi için yüksek riskli kabul edilerek endovasküler aort tamiri (EVAR) işlemi uygulanan 18 olgunun ilk 6 aylık erken dönem sonuçlarını sunmayı amaçladık.

## GEREÇ VE YÖNTEMLER

Kliniğimizde 2010-2012 Mayıs tarihleri arasında AAA tanısı sebebiyle endovasküler aort anevrizma tamiri yapılan 18 hasta retrospektif olarak çalışmaya alındı. Olguların demografik verileri Tablo 1'de gösterilmiştir. AAA tanısı konulan olgularda EVAR uygulanması için karar verilirken ileri yaş, düşük ejeksiyon fraksiyonu, geçirilmiş batın cerrahisi, komorbidite varlığı gibi açık operasyon riski yüksek hasta grubu tercih edildi ve beraberinde abdominal aort çapının 5,5 cm ve üzerinde olması, proksimal boyun mesafesinin 1,5 cm ve üzerinde olması, angulasyon açısının 60° ve altında olması arandı. Olguları tümü 1,25 mm inceliğinde 16 kesitli bilgisayarlı tomografi ile değerlendirilerek Osirix



**RESİM 1:** Olgular 1.25 mm inceliğinde 16 kesitli bilgisayarlı tomografi ile değerlendirilerek Osirix MD 2.5.1 Demo programında ölçümleri yapıldı.

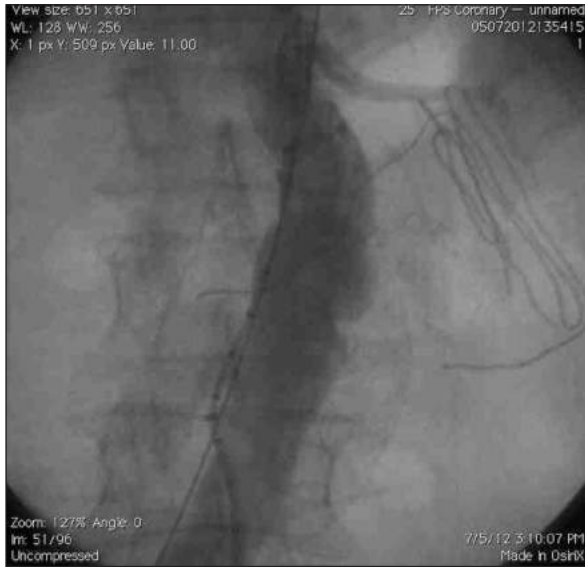**TABLO 2:** Olgularda tespit edilen anevrizma keselerinin morfolojik özellikleri.

Morfolojik Özellikler	Ortalama ± Standart Sapma
Anevrizma Çapı	56,62±5,40
Proksimal boyun Uzunluğu	24,61±7,67
Proksimal boyun çapı	24,08±2,59
İliak Çap	1,12±3,25

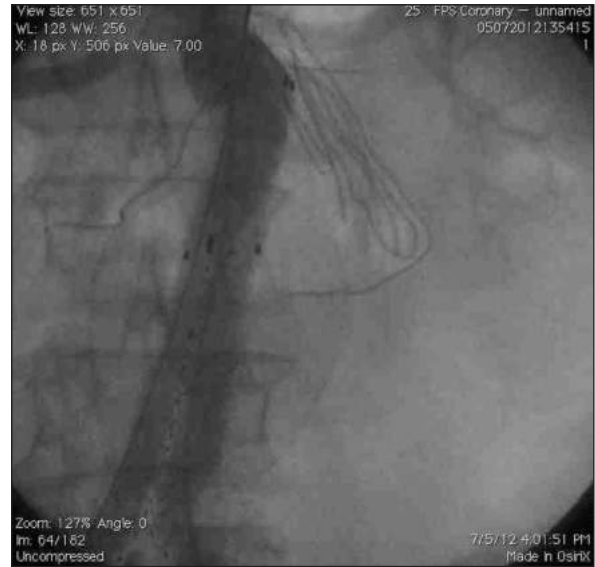rix MD 2.5.1 Demo programında ölçümlerin yapılması takiben (Resim 1) kullanılacak olan greft tipi ve ölçülerine karar verildi. Olguların morfolojik özellikleri Tablo 2'de gösterilmiştir. Olgularda preoperatif hazırlıkları takiben epidural anestezi uygulanarak hasta supin pozisyonda yatırıldı. Arteriyel ve venöz kateter takılarak monitörize edildi. Olgular steril olarak örtülüp her iki inguinal bölge drape ile kapatıldı. Kullanılacak greftin boyutuna göre tek veya bilateral kommon femoral arter eksplore edilerek kontrol altına alındı. İşleme 2 cc heparin yapılmasını takiben başlandı. Öncelikle ölçekli pig-tail katater ile anevrizmanın tipi, uzunluğu, çapı, renal ve internal iliak arterlerin çıkım yeri gibi parametreler tekrar değerlendirildi (Resim 2). Stent greft yerleştirilmesini takiben endoleak olup olmadığı yapılan kontrol anjiyografi ile değerlendirildi (Resim 3). Endoleak olması durumunda endoleak'ın tipine göre balon dilatasyon, aortik veya iliak uzatma ile endoleak kapatılmaya

**TABLO 1:** Olguların demografik özellikleri .

Demografik Veriler	Hasta Sayısı (n)
Yaş	72,77±6,54
Cinsiyet (Erkek)	14 (% 77,8)
Sigara	10 (%55,6)
Diyabetes Mellitus	7 (%38,9)
Koroner Arter Hastalığı	4 (%22,2)
Kronik Obstrüktif Akciğer Hastalığı	10 (%55,6)
Geçirilmiş Batın Cerrahisi	1 (%5,6)
Hipertansiyon	14 (%77,8)
Malignite	3 (%16,7)
<b>Semptom</b>	
Asemptomatik	9 (%50)
Karın Ağrısı	(%38,9)
Konstipasyon	1 (%5,6)
Palpabl Kitle	1 (%5,6)



**RESİM 2:** Ölçekli pig-tail katater ile anevrizmanın tipi, uzunluğu, çapı, renal ve internal iliak arterlerin çıkım yeri anjiyografi ile işlem çncesi değerlendirildi.



**RESİM 3:** Stent greft yerleştirilmesini takiben endoleak olup olmadığı yapılan kontrol anjiyografi ile değerlendirildi.

çalışıldı. Endoleak saptanmaması ve arteriyel akımın normal olması durumunda femoral arter primer kapatıldı. Kanama kontrolünü takiben cilt ciltaltı kapatılarak işleme son verildi. EVAR işlemi tüm olgularda koroner anjiyografi ünitesinde uygulandı. Olguların tümü operasyon sonrası erken dönemde ayakta direk batın grafisi ile greft pozisyonu değerlendirildi. Olguların takibinde, 1. ve 6. ayda fizik muayene yapıldı ve kontrastlı bilgisayarlı tomografi ile endoleak açısından değerlendirildi. Bu çalışma için etik kurul onayı alındı ve çalışma 2008 Helsinki Protokülüne uygun olarak tasarlandı.

## İSTATİSTİKSEL ANALİZ

Çalışma sırasında istatistiksel analiz için SPSS 19 for mac (SPSS, Inc., Chicago, IL, USA) istatistik programı kullanıldı. Ayrıca sürekli değişkenler için ortalama  $\pm$  standart sapma verilirken, kategorik değişkenler için n ve yüzde değerleri verilmiştir.

## BULGULAR

Kliniğimizde 2010-2012 yılları arasında 4 kadın 14 erkek, toplam 18 hastaya EVAR işlemi uygulandı. Hastaların yaş ortalaması  $72,77 \pm 6,54$  yıl (min:62, max:82) olarak saptandı. Olguların komorbidite sebeplerine bakılığında %38,9'u diyabetik (n:7), %77,8 hipertansif (n:14), %55,6 kronik obstruktif akciğer hastalığı (n:10), %16,7 malignite (n:3),

%22,2'si koroner arter hastalığı (n:4) %55,6'sı sigara kullanıcısı (n:10) idi, 1 olguda ise %5,6 peritonit sebebiyle geçirilmiş batın cerrahisi mevcuttu. Olguların preoperatif ortalama ejeksiyon fraksiyonu  $47,22 \pm 10,03$  olarak saptandı. Hastaların %50'si asemptomatik iken, %38,9'unda karın ağrısı, %5,6'sında batında palpabl kitle ve %5,6'sında konstipasyon şikayeti mevcuttu. Olguların 15'inde fuziform anevrizma saptanırken, 3 olguda sakküler anevrizma mevcuttu. Ortalama aort anevrizma çapı  $56,62 \pm 5,40$  mm, ortalama iliak çap  $1,12 \pm 3,25$  mm, ortalama boyun çapı  $24,08 \pm 5,40$  mm, ortalama boyun uzunluğu  $24,01 \pm 7,67$  mm olarak ölçüldü. Olgulardan 13'üne Gore Excluder (W.L. Gore Flagstaf, AZ, USA), 2'sine Endologix (Powerlink, Endologix, Irvine, CA, USA), 1 hastaya Zenith (Cook, Inc., Minneapolis, MN, USA), 2 hastaya Anaconda (Vascutek Ltd., Inchinnan, Scotland, UK) kullanıldı. Olguların tümüne epidural anestezi altında santal ven ve arteriyel kateterizasyonu yapıldı. Bir hastada endoleak saptanması üzerine aortik uzatma ve balon dilatasyon işlemi uygulandı. Aortik uzatma yerleştirilme işlemi sonrası endoleak kayboldu. Ortalama işlem süresi  $116,27 \pm 23,9$  dk ve ortalama hastane yatış süresi  $2,11 \pm 0,32$  gün olarak tespit edildi. İşlem yapılan 1 olguda femoral bölgede yüzeysel yara yeri enfeksiyonu gelişmesi üzerine bu bölge debride edilerek tekrar sütüre edildi.

Olguların tümü 6 ay boyunca takip edildi. Herhangi bir mortalite saptanmazken Postoperatif 1. ve 6. ayda kontrol tomografisinde 1 hastada (%5,6) tip 1 endoleak saptandı.

## TARTIŞMA

Anevrizma, damar çapının %50 ve üzerinde genişlemesi olarak tanımlanmaktadır.<sup>4</sup> Abdominal aort anevrizması sebebiyle işlem yapılan olguların büyük bir kısmı asemptomatik olup, semptomlar sıklıkla anevrizmanın bası etkisine bağlıdır. Çalışmamızda olguların %50'si asemptomatik iken, 7 olguda da karın ağrısı, 1 olguda konstipasyon ve 1 olguda batında kitle şikayeti mevcuttu.

EVAR işlemi sırasında uygulanacak olan anestezi yöntemi işlem yapılacak merkezin tecrübesine göre değişmekle beraber lokal, genel veya rejyonel anestezi tercih edilebilir.<sup>5</sup> Klinik uygulamamızda olguların tümünde işlem sırasında epidural anestezi tercih etmemizin sebebi hasta konforunu arttırmak, hastanın hareket etmesine bağlı oluşabilecek komplikasyonları ve ölçüm hatalarını minimuma indirmek idi. AAA'larında anevrizma çapının aktif hasta grubunda 5,5 cm'den büyük olması, 6 cm ve üzerinde anevrizma çapı olması, çaptan bağımsız olarak 6 aylık 0,5 cm ve üzeri, yıllık 1 cm ve üzeri genişleme hızına sahip olması anevrizmalara müdahale edilmesi önerilmektedir.<sup>6</sup> Kliniğimizde endovasküler aort tamiri yapılan hastalar arasında en küçük anevrizma çapı 4,8 cm olarak ölçüldü. Hastaya müdahale kararı almamızın sebebi anevrizmanın sakküler olması ve hastanın normal aort çapının 2 cm olarak ölçülmesiydi. Elektif şartlarda cerrahi mortalite %2-8 arasında tespit edilirken<sup>2</sup> anevrizma rüptürü olan hastalarda bu oran %90 ve üzerinde seyretmektedir.<sup>7</sup> AAA'larda özellikle riskli hasta grubunda EVAR işleminin düşük mortalite ve morbidite oranlarında yapılması, EVAR işleminin gelişmesine yardımcı olmuştur. EVAR işleminin açık cerrahi ile karşılaştırıldığı çalışmalarda her iki grup arasında uzun dönem operatif mortalite açısından anlamlı fark saptanmaz iken, EVAR grubunda greft kaynaklı komplikasyonlar daha sık görülmektedir.<sup>8,9</sup> Yüksek riskli hasta grubunda EVAR işleminin mortalite ve morbidite

oranlarının daha düşük olduğunu belirten çalışmalar da mevcuttur. Raval ve ark.nın yapmış olduğu bir çalışmada, 30 günlük mortalite EVAR grubunda %1,8 saptanırken, açık cerrahi grubunda %6,1 olarak tespit edilmiştir.<sup>10</sup> Yine aynı çalışmada EVAR grubunda 30 günlük morbidite %13,6 açık cerrahi grubunda ise %33,2 olarak saptanmıştır.<sup>10</sup> EVAR işlemi sonrası en sık karşılaşılan komplikasyon kaçaklar<sup>11</sup> olup sürekli görüntüleme yöntemlerine ihtiyaç duyulması, işlem sonrası tekrarlayan endovasküler veya cerrahi yöntemlere gereksinim duyulması dezavantajları olarak sayılabilir.<sup>12,13</sup> EVAR işleminin başarısı için hasta ve greft seçimi önem arz etmektedir. EVAR işlemi için uygulama kriterleri greft tipine göre değişmekle beraber, 15 mm ve üzerinde proksimal boyun olması, proksimal boyun çapının 28 mm ve altında olması, abdominal aorta ve iliak arter arasında veya iliak arter ile femoral arter arasındaki açının 90°den düşük olması, kommon iliak arter çapının 12 mm ve altında olması işlem başarısının artmasında önemli rol oynamaktadır.<sup>14</sup> Greft seçimi işlemi yapacak merkezin tecrübesine göre değişmekle beraber, kısa internal iliak arter ayrımı bulunan olgularda bifurkasyonlu tek gövdeli endogreft kullanımı her iki internal iliak arter ayrımını kapatabileceğinden sakınca oluşturabilmektedir. Kliniğimizde bu tür olgularda bifurkasyonlu olmayan greftler tercih edilmektedir. Çalışmamızda olgularda ortalama aort anevrizma çapı 56,62±5,40 mm, iliak çap 1,12±3,25 mm, ortalama boyun çapı 24,08±5,40 mm olarak ölçüldü. Olgularımızın tümünde 15 mm ve üzerinde boyun çapı mevcuttu. Boyun mesafesinin 15 mm ve altında olması kaçak açısından riski arttırmakla beraber bu olgularda greftin renal artere mümkün olduğunca yakın yerleştirilmesi veya daha büyük çaplı greft kullanımı gerekmektedir. Bu tür olgularda açık cerrahi yöntemlerle aort anevrizma tamirinin sürekli akılda tutulması uygun olacaktır. Kliniğimizde EVAR uygulanan hastaların tümü yüksek riskli hasta grubunda idi. Olguların yaş ortalaması 72,77±6,54 olup, 2'sinde akciğer kanseri, 1 olguda ise prostat kanseri tanısı mevcut olduğu için, bu olgular onkoloji kliniği tarafından survi açısından değerlendirildikten sonra EVAR işlemine karar verildi. Altı aylık takipte EVAR yapılan

olgularında mortalite gözlenmezken, 1 olguda 6. ay takibinde tip 1 endoleak saptanması üzerine aortik uzatma yerleştirilerek balon dilatasyon sonrası endoleak düzeltildi. Altı aylık takipler sonunda morbidite %5,6 olarak tespit edildi. EVAR işlemi uygulanan olguların takiplerinde betabloker ajan olarak metaprolol eklenirken, antiagregan veya anti-tikoagulan verilmedi.

## SONUÇ

EVAR işlemi uygun hasta grubunda başarılı sonuçlar vermektedir. EVAR işlemi sonrası tekrar giri-

şimsel veya cerrahi işlemlere ihtiyaç duyulması, sürekli görüntüleme yöntemlerine (bilgisayarlı tomografi veya manyetik rezonans görüntüleme) gereklilik olması dezavantajları olarak sayılmakla beraber, özellikle açık cerrahi için yüksek riskli olgularda düşük mortalite ve morbidite oranları ile güvenli bir biçimde uygulanabilmesi avantajlarıdır. Daha kesin sonuçlar için uzun süre takip edilen, daha geniş serilere ihtiyaç bulunmaktadır.

## Çıkar Çatışması

*Yazarlar herhangi bir çıkar çatışması veya finansal destek bildirmemiştir.*

## KAYNAKLAR

1. Cosford PA, Leng GC. Screening for abdominal aortic aneurysm. Cochrane Database Syst Rev 2007; CD002945.
2. Hovsepian DM, Hein AN, Pilgram TK, et al. Endovascular abdominal aortic aneurysm repair in 144 patients: correlation of aneurysm size, proximal aortic neck length, and procedure-related complications. J Vasc Interv Radiol 2001;12: 1373-82.
3. Parodi JC, Palmaz JC, Barone HD. Transfemoral in-traluminal graft implantation for abdominal aortic aneurysms. Ann Vasc Surg 1991; 5: 491-9.
4. Johnston KW, Rutherford RB, Tilson MD, Shah DM, Hollier L, Stanley JC. Suggested standards for reporting on arterial aneurysms. Subcommittee on Reporting Standards for Arterial Aneurysms, Ad Hoc Committee on Reporting Standards, Society for Vascular Surgery and North American Chapter, International Society for Cardiovascular Surgery. J Vasc Surg 1991;13:452-8.
5. Karthikesalingam A, Thrumurthy SG, Young EL, Hinchliffe RJ, Holt PJ, Thompson MM. Locoregional anesthesia for endovascular aneurysm repair. J Vasc Surg. 2012;56:510-9.
6. Buket S, Bilgen F, Battaloglu B, Gurbuz A, Alhan C, Aort Cerrahisinde Tanı ve Tedavi klavuzu, Oncu Basimevi, Istanbul, 2008:41.
7. Akkersdijk GJ, Puylaert JB, de Vries AC. Abdominal aortic aneurysm as an incidental finding in abdominal ultrasonography. Br J Surg 1991; 78: 1261-3.
8. EVAR trial participants. Endovascular aneurysm repair versus open repair in patients with abdominal aortic aneurysm (EVAR trial 1): randomised controlled trial. Lancet 2005; 365: 2179-86. 6)
9. EVAR trial participants. Endovascular aneurysm repair and outcome in patients unfit for open repair of abdominal aortic aneurysm (EVAR trial 2): randomised controlled trial. Lancet 2005; 365: 2187-92.
10. Raval MV, Eskandari MK. Outcomes of elective abdominal aortic aneurysm repair among the elderly: endovascular versus open repair. Surgery 2012; 151: 245-260.
11. Kobeiter H. Delayed complications following EVAR. Tech Vasc Interv Radiol 2005;8:30-40.
12. Schoder M, Zaunbauer L, Hölzenbein T, Fleischmann D, Cejna M, Kretschmer G, et al. Internal iliac artery embolization before endovascular repair of abdominal aortic aneurysms: frequency, efficacy, and clinical results. AJR Am J Roentgenol 2001;177(3):599-605.
13. Hazırolan T, Pamuk AG ve ark. Aortik lezyonların Medtronic ©Talent stent-greft ile endovasküler tedavisi: Tek merkez deneyimi ve orta dönem takip sonuçları. Anadolu Kardiyol Derg 2008;8:134-8
14. Ren S, Fan X, Ye Z, Liu P. Long-term outcomes of endovascular repair versus open repair of abdominal aortic aneurysm. Ann Thorac Cardiovasc Surg. 2012;18(3):222-7.