

Torasik Aort Patolojilerinin Endovasküler Tedavisi

Endovascular Treatment of Thoracic Aortic Pathologies: Invited Article

Selim İSBİR^a

^aKalp Damar Cerrahisi AD,
Marmara Üniversitesi Tıp Fakültesi,
İstanbul

Geliş Tarihi/Received: 08.04.2013
Kabul Tarihi/Accepted: 10.04.2013

Yazışma Adresi/Correspondence:
Selim İSBİR
Marmara Üniversitesi Tıp Fakültesi,
Kalp Damar Cerrahisi AD, İstanbul,
TÜRKİYE/TURKEY
selim.isbir@marmara.edu.tr

ÖZET Gelişen teknoloji ve tecrübeye paralel olarak torasik aort patolojilerinde endovasküler tamir (TEVAR) yöntemi her geçen gün daha fazla kullanım alanı bulmaktadır. Gerek mortalite gerekse morbidite açısından klasik cerrahiye üstünlük sağlamakla beraber, TEVAR için en önemli sorun tekrardan girişim oranlarının fazla olması ve uzun dönem sonuçlarının yeni yeni ortaya çıkmaya başlamasıdır.

Anahtar Kelimeler: Torasik aort; anevrizma; endovasküler

ABSTRACT Nowadays, thoracic endovascular repair (TEVAR) is increasingly being used for a number of aortic pathologies. The major drawback of this type of treatment is the need for frequent secondary interventions and lack of data for long term prognosis.

Key Words: Thoracic aorta; aneurysm; endovascular

Damar Cer Derg 2013;22(2):161-7

Torasik aort anevrizmalarının cerrahi tedavisi ilk olarak 1953 yılında DeBakey ve Cooley tarafından gerçekleştirilmiştir.¹ Cerrahi teknik olarak bir çok aşamadan geçilmesine rağmen, gerek mortalite gerekse morbidite açısından klasik torasik aort cerrahisi, kalp cerrahisinin en sıkıntılı vakaları olarak günümüzde yerini korumaktadır. Öte yandan anevrizma tedavisinde endovasküler yöntem ilk olarak 1991 yılında Parodi tarafından abdominal aort anevrizmalarında gerçekleştirilmiş ve sonrasında bu yöntem torasik aort patolojilerine de uygulanmaya başlanmıştır.² Son yıllarda Amerika Birleşik Devletleri başta olmak üzere tüm dünyada torasik aort patolojilerinin tedavisinde endovasküler yöntem kullanım oranı %60'lara yaklaşmıştır.^{3,4}

TORASİK AORT ANEVRIZMALARINDA ENDOVASKÜLER YÖNTEM

Torasik aort anevrizmalarında endovasküler tamir (TEVAR) ilk olarak 1994 yılında Dake tarafından gerçekleştirilmiştir.⁵ Torasik aort anevrizmalarında en iyi merkezlerde bile mortalite oranı %5-7 ve bir çok merkezde %10-22 arasında değişmekteyken, TEVAR ciddi mortalite ve morbidite

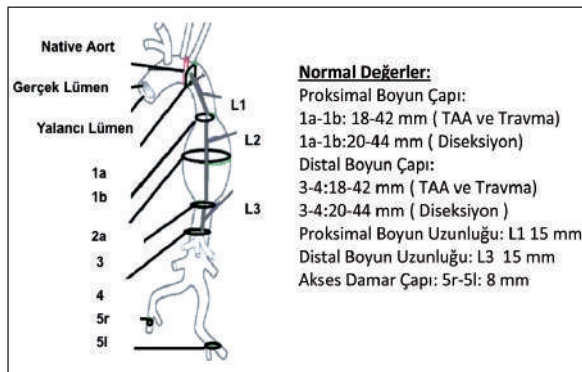
doi: 10.9739/uvcd.2013-35654

Copyright © 2013 by
Ulusal Vasküler Cerrahi Derneği

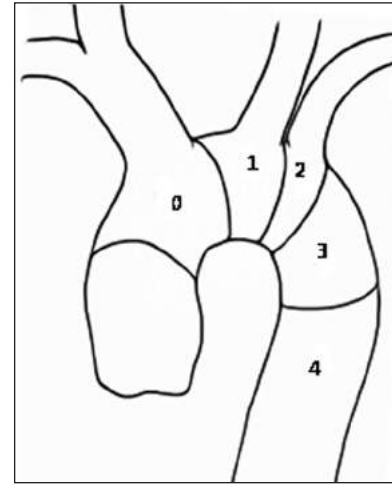
avantajı sunmaktadır.⁶⁻⁸ Abdominal aort anevrizmalarının aksine TEVAR ile açık cerrahiye karşılaştıran randomize bir çalışma bulunmamaktadır. Sonuçlar çoğunlukla tek merkezli çalışmalar neticesinde ortaya çıkmıştır. Bu çalışmaların sonucunda, son yıllarda TEVAR yöntemi tüm dünyada ve ülkemizde yaygınlaşmış ve açık cerrahi oranlarını geride bırakmıştır.

Torasik aort anevrizmalarında TEVAR kullanımını açısından en önemli sorun aortadan çıkan büyük damarların mevcudiyetidir. Greftin sağlıklı aort duvarına oturması ve orada tutunabilmesi için proksimal ve distalde 10-15 mm'lik bir sağlam dokunun olması gerekmektedir. Ameliyat öncesi mutlaka detaylı tomografik inceleme yapılmalı ve torasik patolojinin yapısı ve büyük damarlar ile olan ilişkisi hakkında detaylı bilgi sahibi olunmalıdır (Şekil 1). Endovasküler prosedürlerde başarının en önemli aşaması vakanın iyi planlanmasıdır.

Torasik aort anevrizmalarında TEVAR uygulanması açısından aorta 4 bölgeye ayrılmaktadır (Şekil 2). Greftin aortada yerleştirildiği bölgelere göre, Bölge 0: Tüm arkus aortayı içine alır. Bölge 1: Sol karotis ve sol subklavyen arterleri içine alır. Bölge 2: Sol subklavyen arteri içine alır. Bölge 3: Sol subklavyen artere doğru uzanır fakat subklavyen arteri kapatmaz. Bölge 4: Sol subklavyen arterin distalinde yer alır. Günümüzde gelişen cerrahi teknikler ve greft teknolojisi ile aortadaki patolojinin yerleşimi ve aortadan çıkan büyük damarlar ile olan komşuluğa bağlı olarak, TEVAR kullanımı yaygınlaşmıştır.



ŞEKİL 1: Torasik aort patolojilerinde endovasküler greft açısından önemli ölçümler.

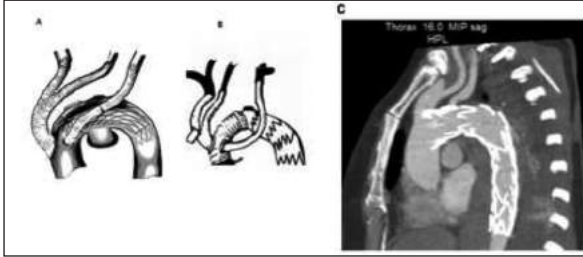


ŞEKİL 2: Endovasküler greftin torasik aortada yerleşimine göre bölgeler. Bölge 0: Tüm arkus aortayı içine alır. Bölge 1: Sol karotis ve sol subklavyen arterleri içine alır. Bölge 2: Sol subklavyen arteri içine alır. Bölge 3: Sol subklavyen artere doğru uzanır fakat subklavyen arteri kapatmaz. Bölge 4: Sol subklavyen arterin distalinde yer alır.

ASENDAN VE ARKUS AORTAYI İÇİNE ALAN ANEVRİZMALARDA TEVAR

Asendan aortada aort kökünden başlayan ve arkusa kadar uzanan anevrizmalarda TEVAR uygulaması ancak aort kökünün cerrahi olarak değiştirilmesi ve sonrasında arkus damarlarına yapılacak olan bir "serebral debranching" ameliyatı ile mümkündür. Patoloji innominate artere yakın bir bölgeden başlıyor ise ve asendan aortada "side biting" klemp konulacak sağlıklı bir bölge varsa, bu durumda kardiyopulmoner baypassa geçilmeden asendan aortadan arkus damarlarına baypass "serebral debranching" yapılarak TEVAR uygulanabilir (Şekil 3). Burada sol subklavyen arterin arkustan çıkış noktasının stent greft ile kapatılıp kapatılmayacağına, hastanın özelliklerine göre karar verilmelidir (Tablo 1). Arkus distalinde olan anevrizmalarda ise anevrizma subklavyen arteri içine alıyor ise ve kapatılması hasta açısından sorun teşkil edecekse, öncesinde karotis-subklavyen transpozisyon veya karotiko-subklavyen baypass ameliyatları yapılır ve sonra stent greft patolojinin olduğu bölgeye yerleştirilir (Şekil 4). Arkus damarlarına yönelik yapılan bu tarz hibrid ameliyaların yüksek riskli hasta gruplarında gerek mortalite gerekse morbiditesinin konvansiyonel cerrahiye

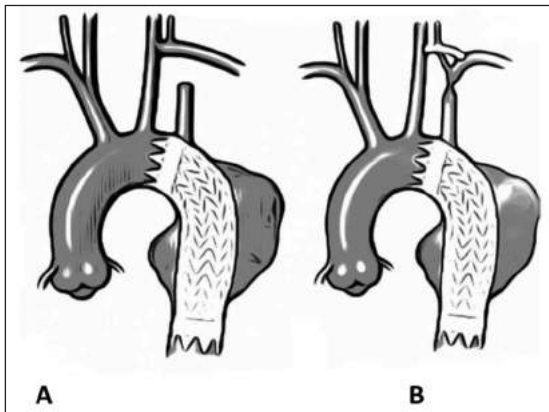
oranla daha düşük olduğu belirtilmektedir.⁹⁻¹³ Ayrıca son yıllarda birçok greft firması subklavyen arteri içine alan dallı greft “branched” ürünlerini piyasaya çıkarmak üzere hazırlık yapmaktadırlar.



ŞEKİL 3: Arkus aortaya yönelik yapılan hibrid girişimler. **A)** Asendan aortada sağlıklı bir bölge mevcut ise; **B)** Aort kök replasmanı yapılması durumunda; **C)** Serebral debranching yapılan bir hastanın kontrol bilgisayarlı tomografi anjiyografisi.

TABLO 1: Subklavyen arterin kapatılmaması veya kapatılması durumunda revaskülarize edilmesi gereken durumlar.

1- Sol dominant vertebral arter.
2- Daha önceden geçirilmiş koroner arter baypas ameliyatı ve patent sol internal mammary arter (LIMA) grefti.
3- Patent hemodiyaliz akses için sol arteriyovenöz fistül.
4- Posterior serebral dolaşımın yetersiz olması.
5- Sol elini kullanan hastalar.
6- Daha önceden abdominal aort anevrizma cerrahisi geçirmiş olan hastalar.



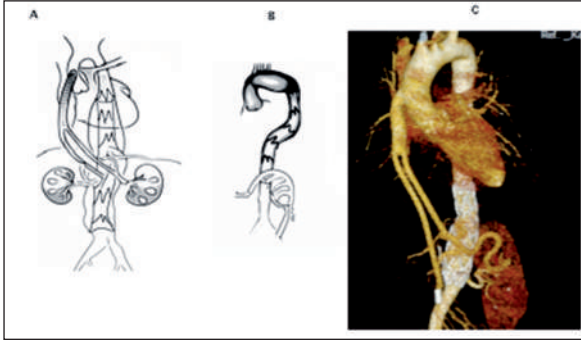
ŞEKİL 4: Distal arkus aorta patolojilerinde **A)** Karotis-subklavyen transpozisyon **B)** Karotis-subklavyen baypas.

TORAKO-ABDOMİNAL AORT ANEVİZMALARINDA ENDOVASKÜLER TAMİR

Anevrizma distal ucu çölyak, süperior mezenterik (SMA) ve renal arterleri içine alıyor ise aşağıda belirtilen teknikler uygulanabilir.

A) Çölyak arterin kapatılması: Anevrizma sadece çölyak arteri içine alıyor ve SMA kurtarılabilir ise, çölyak arterin kapatılması bir sorun teşkil etmeyebilir.^{14,15} Ancak kollateral dolaşımın bozulmasına neden olabilecek daha önceden geçirilmiş abdominal operasyonlar, SMA'nın tıkalı olması veya karaciğer patolojilerinde çölyak arterin kapatılması durumunda, ciddi sorunlar ile karşılaşılabilir. Bu hastalarda çölyak arterin kapatılmaması veya kapatılacak ise ekstranatomik baypas ile revaskülarize edilmesi gereklidir.

B) Hibrid “Abdominal Debranching” ameliyatı: Anevrizmanın çölyak, SMA ve renal arterleri de içine aldığı durumlarda asendan aorta veya ilyak arterlerden bu arterlere baypas yapılarak, sonrasında anevrizmanın içerden stent greft ile kapatılması mümkündür (Şekil 5). Burada bizim tercihimiz asendan aortadır. Zira ilyak arterler çoğu zaman aterosklerotik olup “inflow” akımda sorun teşkil edebilmektedir. Bu tip ameliyatlar aynı seansta veya kademeli olarak, önce visseral baypaslardan sonra endovasküler stentin greftin yerleştirilmesi şeklinde yapılabilir. Bazı gruplar aynı seansta yapıldığında renal disfonksiyon gelişme riskinin daha fazla olduğunu bildirmektedirler. Kanımızca, renal arterlere baypas yapılması cerrahi teknik olarak daha zor ve sonuçları açısından daha az yüz güldürücüdür. Burada en önemli faktör, renal arterlerin gerek anatomik, gerekse yapı olarak daha zor pozisyonda olmalarıdır. Öte yandan bu yöntem; hasta açısından kardiyopulmoner baypasa ihtiyaç duyulmaması, torako-abdominal insizyon ve buna bağlı gelişebilecek komplikasyonların önüne geçmesi açısından büyük avantaj sağlamaktadır. Parapleji ve mortalite açısından da klasik cerrahiye göre üstünlük göstermektedir. Bu yöntemin uzun dönem sonuçlarının bilinmemesi en büyük dezavantajı olarak görülmektedir.¹⁶⁻²⁰



ŞEKİL 5: Torakoabdominal aort anevrizmalarında hibrid girişimler. **A)** Asendan aorta- visseral baypas; **B)** İliyak arter-visseral baypas; **C)** Asendan aorta-visseral baypas uygulanmış bir vakanın kontrol bilgisayarlı tomografi anjiyografisi.

C) Dalı veya Fenestre greftler: Bazı greft firmaları bu bölgelerde kullanılmak üzere dalı veya fenestre greftler imal etmektedirler. Dalı greftler kişinin anatomisine göre özel olarak imal edilmekte (Cook), dolayısıyla yaygın olarak kullanılamamaktadır. Öte yandan son yıllarda bu damarların çıkış bölgelerinde fenestrasyon olan greftler gündeme gelmiştir. Bu greftlerin kullanımı durumunda ana gövdedeki fenestrasyondan ilgili damara ayrıca bir stent yerleştirilmesi gerekmektedir. Gerek dalı gerekse fenestre greftlerin “endoleak” açısından sonuçları hakkında henüz bir genel kanı oluşmamıştır.²¹⁻²³

Çok nadiren bu tip anevrizmalarda baca “chimney” veya sandviç teknikleri ile endovasküler stent greft uygulaması mümkün olmakla birlikte, bu yöntemler gerek teknik zorlukları gerekse “endoleak” oranlarının yüksek olması nedeniyle yaygın olarak kullanılmamaktadır.^{24,25}

TİP B AORT DİSEKSİYONUNDA ENDOVASKÜLER YÖNTEM:

Akut tip B aort diseksiyonlarında açık cerrahide hastane mortalitesi %15-20 arasında değişmektedir. Bu hastaların %25-50’sinde ise yalancı lümen açık kalmaktadır. Uluslararası Aort Diseksiyonu Veritabanı (IRAD) raporlarına göre, akut tip B diseksiyonlarda açık cerrahide mortalite oranı %32, endovasküler greft uygulanan hastalarda %7 ve medikal tedavi uygulanan hastalarda ise %10 düzeyinde seyretmektedir.²⁶ Malperfüzyon gelişmiş, renal ve mezenter iskemisi ortaya çıkmış olan has-

talarda ise mortalite %50-80 arasındadır.²⁷ Öte yandan, stabil tip B diseksiyonlarda medikal tedavi uygulanan hastaların yaklaşık %25-35’inde 2 yıl içerisinde rüptür gelişmektedir.²⁸

Günümüzde rüptür ve organ malperfüzyonu ile beraber seyreden akut tip B diseksiyonlarda TEVAR, hayat kurtarıcı bir yöntem olarak görülmektedir. Öte yandan bu hastalara erken dönemde TEVAR uygulanması aortanın yeniden şekillenmesi “remodeling” açısından avantaj sağlamaktadır. Bu mantıktan hareketle, bizim de dahil olduğumuz bazı merkezler hastanın ilk başvurduğu anda eğer yalancı lümen çapı 22 mm ve torasik aorta çapı 40 mm ve üzerinde ise, organ malperfüzyonu ve rüptür olmasa dahi TEVAR uygulamaktadırlar.²⁹⁻³² Kronik diseksiyonlarda ise endikasyon disekan anevrima gelişimine göre torasik aort çapının genişlemesi ile konmaktadır. Bu noktada torasik aort çapının 55 mm ve üzerinde olması, 6 ayda 5 mm’den fazla genişlemesi, refrakter ağrı ve malperfüzyon durumunda TEVAR endikasyonu ortaya çıkmaktadır.³³ Akut diseksiyonlarda yalancı ve gerçek lümenler arasındaki “flap” stent greftin gerçek lümeneye yerleştirilmesi ile yalancı lümeneye doğru kolaylıkla hareket ederek yalancı lümenin tümüyle oblitere olmasını sağlarken, kronik diseksiyonlarda bu hareket “flap” deki fibrozis gelişimi nedeniyle tam olarak sağlanamamakta ve yalancı lümeninde tam obliterasyon ortaya çıkmamaktadır. Akut diseksiyonlarda medikal tedavi ile beraber endovasküler greft uygulamasını araştıran “The Investigation of Stent Grafts in Aortic Dissection” (INSTEAD) çalışması sonuçlarına göre, komplike olmayan diseksiyonlarda 2 yıllık süreçte endovasküler greft mortalite avantajı sağlamamakla birlikte, aortada “remodeling” açısından avantaj sağlamıştır.

FROZEN ELEPHANT TRUNK

Tip A diseksiyonlarda tedavi prensibi akut patolojiye yönelik olarak açık cerrahi ile asendan ve/veya arkus aorta replasmanı ve “elephant trunk” yapmak, kısaca Tip A diseksiyonu Tip B diseksiyon haline getirmek ve sonrasında ikinci seansta hastanın kliniği ve yukarıda belirtilen şartların gelişimi durumunda müdahale etmektir. Öte yandan, ilk seansta cerrahi olarak konulan “elephant trunk” dis-

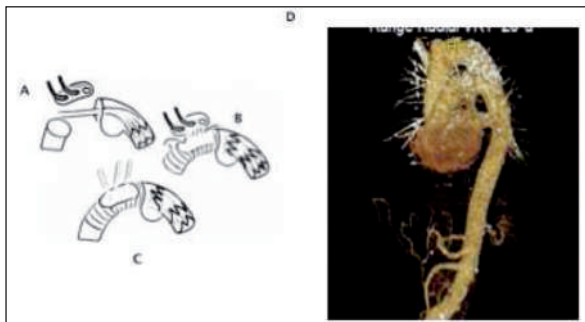
tal patolojiyi tedavi etmemekte, sadece ikinci ameliyat için kolaylık sağlamaktadır. Bu hastaların büyük bölümü ikinci ameliyat için tekrardan başvurmamakta veya bu süreçte akut rüptür ile kaybedilmektedir. Endovasküler tekniklerin gelişmesiyle, Tip A diseksiyonların tek seansta tedavi edilmesi mümkün olmuştur. “Frozen Elephant Trunk” adı verilen teknikte, arkus replasmanı tamamlandıktan sonra subklavyen arter distaline endovasküler greft konularak desendan aortada yalancı lümenin oblitere olması ve gerçek lümenin genişlemesi sağlanmakta, ve böylelikle aortik remodeling sağlanmaktadır.³⁴⁻³⁷ Aynı teknik, dejeneratif aort anevrimalarında da uygulanabilmektedir. Bu amaçla üretilen kombine greftler mevcut olmakla birlikte, torasik stent greftin arkus greftine dikilmesi ile de uygulanabilmektedir (Şekil 6).

TRAVMATİK AORT PATOLOJİLERİNDE ENDOVASKÜLER YÖNTEM

Künt torasik aort travmalarında, aorta sıklıkla subklavyen arterin hemen distalinde, aortik isthmus bölgesinde transekte olur. Oldukça tehlikeli olan bu klinik tabloda son yıllarda TEVAR hayat kurtarıcı bir yöntem olarak yer almaktadır.^{38,39} Burada endovasküler greft kullanımı açısından en önemli sorun aortanın normal çapta olmasıdır (20-22 mm). Dolayısıyla uygun ölçüde greft tercih edilmelidir.

TEKNİK

Kanımızca TEVAR işlemi ameliyathane şartlarında tercihen hibrid odalarda veya görüntü kalitesi



ŞEKİL 6: “Frozen Elephant Trunk”. **A)** Distalden arkus aortaya çıkılan bir “stiff tel” üzerinden greftin arkusdan distale yolanması; **B)** Greftin subklavyen arter distalinde açılması; **C)** Arkus aorta replasmanının tamamlanması; **D)** Frozen Elephant Trunk uygulanmış bir vakanın kontrol bilgisayarlı tomografi anjiyografisi.

iyi olan bir mobil cihaz eşliğinde yapılmalıdır. Özellikle hibrid girişimlerin aynı seansta yapılması açısından bu şartlar önemlidir. Öte yandan kateter odalarında yapılacak işlemlerde enfeksiyon riski açısından dikkatli olunmalı ve acil cerrahi girişimler için gerekli tedbirler alınmalıdır.

TEVAR, lokal anestezi altında da yapılabilmeyle birlikte, genel anestezi hemodinaminin daha iyi kontrol edilebilmesi açısından önem taşımaktadır. Özellikle greftin aorta içerisinde açılması esnasında sistolik kan basıncının 70-80 mmHg düzeyinde olması önem taşımaktadır. Hasta açık cerrahi yapılacakmış gibi hazırlanmalı ve monitörize edilmelidir. Özellikle diseksiyon vakalarının transözafageal ekokardiyografi eşliğinde yapılması, “stiff” telin gerçek lümeninde olduğundan emin olunması açısından önem taşımaktadır.

Preoperatif tomografik anjiyografinin yardımı ile ilyak arterler kontrol edilmeli ve yapısal olarak iyi olan taraf, greftin yerleştirilmesi açısından tercih edilmelidir. Torasik aort çapının abdominal aortaya oranla daha geniş olması nedeniyle mevcut greft çapları 22-46 mm arasında değişmektedir. Dolayısıyla genel olarak torasik greft sistemlerinin çapı 22-25 french arasında değişmektedir. Bu nedenle tek taraflı inguinal eksplorasyon yapılmalıdır. Diğer taraftan, anjiyografi için “sheath” yerleştirilmelidir. Greftin yerleştirileceği taraftan bir “sheath” yardımı ile kılavuz kateter yardımı ile “stiff” tel torasik aortaya çıkarılır. Diğer taraftan ise greftin yerleştirileceği bölgeye göre subklavyen arter veya sol karotis artere bir kateter yerleştirilir. Bu kateter, işlem esnasında greftin proksimal ucunun açılacağı bölge için referans teşkil eder. Alternatif olarak yapılan anjiyografide bir referans nokta da seçilebilir. Diseksiyon vakalarında telin gerçek lümeninde olduğundan emin olunmalıdır. Anevrizma vakalarında %20 “oversize” kuralı geçerli olup, diseksiyon vakalarında aşırı “oversize” dan kaçınılmalıdır. Greftin açılma yerinden emin olunduktan sonra, sistolik kan basıncı 70-80 mmHg düzeyindeyken, greft dikkatli olarak aorta içerisinde açılır. Anevrizmanın uzunluğuna göre proksimal ve distalde en az 10 mm’lik bir sağlam aort dokusunun mevcut olması, greftin sağlam aort duvarına tam olarak oturması açısından önem taşımaktadır.

KOMPLİKASYONLAR

Torasik endovasküler stent yerleştirilmesi durumunda ortaya çıkabilecek en sık gördüğümüz komplikasyonlar kısaca aşağıda özetlenmiştir.

1- Greft etrafından kaçak “endoleak”: Greftin aort duvarını tam olarak sarmaması durumunda greftten nativ aort dokusuna olan kaçaklardır. Dört tipi vardır. Tip 1 kaçaklar greftin proksimal ve distal uçlarından olan kaçaklardır ve mutlaka tedavi edilmelidirler. Tedavi yöntemi olarak öncelikle balon dilatasyon denenmelidir. Eğer buna yanıt alınmıyor ise, uzatma grefti ile sağlam bölgeye ulaşılmalıdır. Tip 2 kaçaklar torasik aorttan çıkan damarlardan anevrizma kesesine olan kaçaklardır. Bunlar izlenebilir; eğer çap artıyor ise müdahale edilir. Tip 3 kaçaklar birden fazla greft kullanımında greftlerin “overlap” mesafeleri yeterli değilse, ki en az 2-3 mm olmalıdır, bu mesafeden olan kaçaklardır. Tedavide balon dilatasyon veya araya ek bir greft konulması gerekir. Tip 4 kaçaklar ise greft materyalinden anevrizma kesesine olan kaçaklardır. Bugün için çok nadir görülmektedirler ve izlenebilirler. Ke-se çapı artışı gösteriyor ise müdahale edilmelidir.

2- Greftin migrasyonu: Greftin aort duvarına tam olarak oturmaması durumunda yer değiştirmesidir.

3- Greft materyalinde olan kırılmalar: Greftin iskeletini oluşturan nitinol veya kobalt kromiyum gibi yapılarda olan kırılmalardır. İlk jenerasyon greftlerde görülmüştür, fakat günümüzde artık görülmemektedir.

4- Vasküler komplikasyonlar: Greftin torasik aortaya ilerletilmesi esnasında ortaya çıkabilecek vasküler yaralanmalardır. Açık tamir veya ilyak arterlere bir stent yerleştirilmesi ile çözülebilir.

SONUÇ

Torasik aort patolojilerinin tedavisinde endovasküler yöntem her geçen gün daha fazla kullanılmaktadır. Erken dönem sonuçları, gerek mortalite gerekse morbidite açısından açık tamire oranla daha yüz güldürücüdür. Hastanede kalış süresi, kan transfüzyon oranları, parapleji oranları açık tamire göre oldukça düşüktür. Uzun dönem sonuçları açık tamir kadar olmasa dahi artık mevcuttur. Greft dayanıklılığı, “endoleak” ve greftin migrasyonu gibi komplikasyon oranları gelişen tecrübe ve teknolojiye paralel olarak her geçen gün daha iyiye gitmektedir.

Çıkar Çatışması

Yazarlar herhangi bir çıkar çatışması veya finansal destek bildirmemiştir.

KAYNAKLAR

- De Baakey ME, Cooley DA. Successful resection of aneurysm of thoracic aorta and replacement by graft. J Am Med Assoc. 1953;152(8):673-6.
- Parodi JC, Palmaz JC, Barone HD. Transfemoral intraluminal graft implantation for abdominal aortic aneurysms. Ann Vasc Surg 1991;5(6):491-9.
- Liao JM, Bakaeen FG, Cornwell LD, Simpson K, Lemaire SA, Coselli JS et al. Nationwide trends and regional/hospital variations in open versus endovascular repair of thoracoabdominal aortic aneurysms. J Thorac Cardiovasc Surg 2012;144(3):612-6.
- Gopaldas RR, Huh J, Dao TK, LeMaire SA, Chu D, Bakaeen FG, et al. Superior nationwide outcomes of endovascular versus open repair for isolated descending thoracic aortic aneurysm in 11,669 patients. J Thorac Cardiovasc Surg 2010;140(5):1001-10.
- Dake MD, Miller DC, Semba CP, Mitchell RS, Walker PJ, Liddell RP. Transluminal placement of endovascular stent-grafts for the treatment of descending thoracic aortic aneurysms. N Engl J Med 1994;331(26):1729-34.
- Leshnowar BG, Szeto WY, Pochettino A, Desai ND, Moeller PJ, Nathan DP, et al. Thoracic endografting reduces morbidity and remodels the thoracic aorta in DeBakey III aneurysms. Ann Thorac Surg 2013;95(3):914-21.
- Desai ND, Burtch K, Moser W, Moeller P, Szeto WY, Pochettino A, et al. Long-term comparison of thoracic endovascular aortic repair (TEVAR) to open surgery for the treatment of thoracic aortic aneurysms. J Thorac Cardiovasc Surg 2012;144(3):604-9.
- Shah AA, Barfield ME, Andersen ND, Williams JB, Shah JA, Hanna JM, et al. Results of thoracic endovascular aortic repair 6 years after United States Food and Drug Administration approval. Ann Thorac Surg 2012;94(5):1394-9.
- Ferrero E, Ferri M, Viazzo A, Robaldo A, Zingarelli E, Sansone F, et al. Is total debranching a safe procedure for extensive aortic-arch disease? A single experience of 27 cases. Eur J Cardiothorac Surg 2012;41(1):177-82.
- Bavaria J, Vallabhajosyula P, Moeller P, Szeto W, Desai N, Pochettino A. Hybrid approaches in the treatment of aortic arch aneurysms: postoperative and midterm outcomes. J Thorac Cardiovasc Surg 2013; 145(3):85-90.
- Czerny M, Weigang E, Sodeck G, Schmidli J, Antona C, Gelpi G, et al. Targeting landing zone 0 by total arch rerouting and TEVAR: midterm results of a transcontinental registry. Ann Thorac Surg 2012;94(1):84-9.

12. Lotfi S, Clough RE, Ali T, Salter R, Young CP, Bell R, et al. Hybrid repair of complex thoracic aortic arch pathology: long-term outcomes of extra-anatomic bypass grafting of the supra-aortic trunk. *Cardiovasc Intervent Radiol* 2013; 36(1):46-55.
13. Murphy EH, Stanley GA, Ilves M, Knowles M, Dimairo JM, Jessen ME, et al. Thoracic endovascular repair (TEVAR) in the management of aortic arch pathology. *Ann Vasc Surg* 2012;26(1):55-66.
14. Delle M, Lönn L, Henrikson O, Formgren J, Vogt K, Falkenberg M. Celiac trunk coverage in endovascular aneurysm repair. *Scand J Surg* 2010;99(4):226-9.
15. Falkenberg M, Lönn L, Schroeder T, Delle M. TEVAR and covering the celiac artery. Is it safe or not? *J Cardiovasc Surg (Torino)* 2010; 51(2):177-82.
16. Yamaguchi D, Jordan WD Jr. Hybrid thoracoabdominal aortic aneurysm repair: current perspectives. *Semin Vasc Surg.* 2012;25(4): 203-7.
17. Markatis F, Petrosyan A, Abdulamit T, Bergeron P. Hybrid repair with antegrade visceral artery debranching: the preferred treatment option for thoracoabdominal aneurysms in high-risk patients. *J Endovasc Ther* 2012; 19(3):356-62.
18. Oderich GS, Mendes BC, Gloviczki P, Kalra M, Duncan AA, Bower TC. Current role and future directions of hybrid repair of thoracoabdominal aortic aneurysms. *Perspect Vasc Surg Endovasc Ther* 2012;24(1):14-22.
19. Hughes GC, Barfield ME, Shah AA, Williams JB, Kuchibhatla M, Hanna JM, et al. Staged total abdominal debranching and thoracic endovascular aortic repair for thoracoabdominal aneurysm. *J Vasc Surg* 2012;56(3):621-9.
20. Lin PH, Koungias P, Bechara CF, Weakley SM, Bakaeeen FG, Lemaire SA, et al. Clinical outcome of staged versus combined treatment approach of hybrid repair of thoracoabdominal aortic aneurysm with visceral vessel debranching and aortic endograft exclusion. *Perspect Vasc Surg Endovasc Ther* 2012; 24(1):5-13.
21. Tsilimparis N, Perez S, Dayama A, Ricotta JJ 2nd. Endovascular repair with fenestrated-branched stent grafts improves 30-day outcomes for complex aortic aneurysms compared with open repair. *Ann Vasc Surg* 2013; 27(3):267-73.
22. Resch TA, Dias NV, Sobocinski J, Sonesson B, Roeder B, Haulon S. Development of off-the-shelf stent grafts for juxtarenal abdominal aortic aneurysms. *Eur J Vasc Endovasc Surg* 2012;43(6):655-60.
23. Austermann M, Donas KP, Panuccio G, Troisi N, Torsello G. Pararenal and thoracoabdominal aortic aneurysm repair with fenestrated and branched endografts: lessons learned and future directions. *J Endovasc Ther* 2011; 18(2):157-60.
24. Lobato AC, Camacho-Lobato L. A new technique to enhance endovascular thoracoabdominal aortic aneurysm therapy--the sandwich procedure. *Semin Vasc Surg* 2012; 25(3):153-60.
25. Moulakakis KG, Mylonas SN, Avgerinos E, Papapetrou A, Kakisis JD, Brontzos EN, et al. The chimney graft technique for preserving visceral vessels during endovascular treatment of aortic pathologies. *J Vasc Surg* 2012; 55(5):1497-503.
26. Trimarchi S, Tolenaar JL, Tsai TT, Froehlich J, Pegorer M, Upchurch GR, et al. Influence of clinical presentation on the outcome of acute B aortic dissection: evidences from IRAD. *J Cardiovasc Surg* 2012;53(2):161-8.
27. Deeb GM, Patel HJ, Williams DM. Treatment for malperfusion syndrome in acute type A and B aortic dissection: A long-term analysis. *J Thorac Cardiovasc Surg* 2010;140(6 Suppl): S98-S100.
28. Tsai TT, Fattori R, Trimarchi S, Isselbacher E, Myrmet T, Evangelista A, et al. International Registry of Acute Aortic Dissection. Long-term survival in patients presenting with type B acute aortic dissection: insights from the International Registry of Acute Aortic Dissection. *Circulation* 2006;114(21):2226-31.
29. Tang DG, Dake MD. TEVAR for acute uncomplicated aortic dissection: immediate repair versus medical therapy. *Semin Vasc Surg* 2009;22(3):145-51.
30. De Rango P, Estrera A. Uncomplicated type B dissection: are there any indications for early intervention? *J Cardiovasc Surg (Torino)* 2011;52(4):519-28.
31. Nienaber CA. Influence and critique of the INSTEAD Trial (TEVAR versus medical treatment for uncomplicated type B aortic dissection). *Semin Vasc Surg* 2011;24(3):167-71.
32. Ulug P, McCaslin JE, Stansby G, Powell JT. Endovascular versus conventional medical treatment for uncomplicated chronic type B aortic dissection. *Cochrane Database Syst Rev* 2012;11:CD006512.
33. Nienaber CA, Kische S, Akin I, Rousseau H, Eggebrecht H, Fattori R, et al. Strategies for subacute/chronic type B aortic dissection: the Investigation of stent grafts in patients with type B aortic dissection (INSTEAD) trial 1-year outcome. *J Thorac Cardiovasc Surg* 2010; 140(6 Suppl):S101-8.
34. Roselli EE, Soltesz EG, Mastracci T, Svensson LG, Lytle BW. Antegrade delivery of stent grafts to treat complex thoracic aortic disease. *Ann Thorac Surg* 2010;90(2):539-46.
35. Di Eusanio M. Frozen elephant trunk surgery: evolving grafts and techniques. *Eur J Cardiothorac Surg* 2013;43(2):411-2.
36. Shrestha M, Pichlmaier M, Martens A, Hagl C, Khaladj N, Haverich A. Total aortic arch replacement with a novel four-branched frozen elephant trunk graft: first-in-man results. *Eur J Cardiothorac Surg* 2013;43(2):406-10.
37. Pacini D, Tsagakis K, Jakob H, Mestres CA, Armario A, Weiss G, et al. The frozen elephant trunk for the treatment of chronic dissection of the thoracic aorta: a multicenter experience. *Ann Thorac Surg* 2011;92(5):1663-70.
38. Antonello M, Menegolo M, Maturi C, Dall'antonio A, Lepidi S, Frigo AC et al. Intentional coverage of the left subclavian artery during endovascular repair of traumatic descending thoracic aortic transection. *J Vasc Surg* 2013; 57(3):684-90.
39. Canaud L, Joyeux F, Berthet JP, Hireche K, Marty-Ané C, Alric P. Impact of stent-graft development on outcome of endovascular repair of acute traumatic transection of the thoracic aorta. *J Endovasc Ther* 2011;18(4):485-90.